

دانشور پزشکی

بررسی هیستولوژیک و هیستومورفومتریک استخوان‌سازی در مجاورت ایمپلنت تیتانیوم با و بدون Bio-oss در فضای مدولاری درشت‌نی خرگوش

دکتر مهدی مرجانی^۱، دکتر رضا صداقت^۲، دکتر شهرام نامجوی نیک^۳، امیر
صیاد شیرازی^۴، فهیمه روحی تروجنی^۵، دکتر کاوه قلعه‌گلاب^۶، دکتر محمد
صیاد شیرازی^۷

۱- دانشیار بخش علوم درمانگاهی دانشکده دامپزشکی دانشگاه آزاد اسلامی واحد کرج

۲- استادیار گروه علوم تشریح و پاتولوژی دانشکده پزشکی دانشگاه شاهد

۳- ایمپلنتولوژیست، تهران، ایران.

۴- دانش‌آموخته دانشکده دامپزشکی دانشگاه آزاد اسلامی واحد کرج

۵- دانشجوی دانشکده پزشکی دانشگاه علوم پزشکی ایران

۶- جراح دندانپزشک

۷- جراح دندانپزشک

E-mail: amirsayadshirazi@yahoo.com

*نویسنده مسئول:

چکیده:

مقدمه و هدف: امروزه مواد زیست سازگار مختلفی برای بازسازی ضایعات استخوانی ارائه شده‌اند، یکی از این مواد Bio-oss است که به عنوان یک جایگزین استخوان استفاده می‌شود. مطالعه حاضر با هدف ارزیابی عملکرد این ماده در فضای مدولاری استخوان درشت‌نی خرگوش در کنار ایمپلنت تیتانیوم انجام گرفت.

مواد و روش‌ها: در این مطالعه، ۱۲ خرگوش سفید نیوزیلندی انتخاب و به صورت تصادفی به دو گروه شاهد و مورد تقسیم شدند. این گروه‌ها براساس فواصل زمانی خاص، به دو زیر گروه ۳ تایی تقسیم شدند. در هر خرگوش، سوراخی به قطر ایمپلنت در بخش فوقانی درشت‌نی با مته ایجاد شد. در گروه مورد، حفره، با Bio-oss پر و سپس کاشت ایمپلنت انجام گرفت. در گروه شاهد، تنها از ایمپلنت استفاده شد. با گذشت ۸ و ۱۶ هفته، نمونه‌های استخوانی با روش Undecalcified Resin Section آماده و مورد ارزیابی هیستولوژیک، هیستومورفومتریک و آماری قرار گرفتند.

نتایج: پس از ۸ هفته، در گروه شاهد، میانگین اتصال ایمپلنت به استخوان (BIC) و نسبت سطح استخوان نابالغ به سطح کل استخوان جدید به ترتیب به ۵/۳ درصد و ۹۴/۳ درصد و در گروه مورد، به ۲۱/۴ درصد و ۸۴/۷ رسید. پس از ۱۶ هفته، متغیرهای ذکر شده فوق، به ترتیب در گروه شاهد به ۹/۷ درصد و ۷۳/۶ درصد و در گروه مورد به ۴۹/۴ درصد ($p < 0.005$) و ۵۱/۷ درصد ($p < 0.05$) رسید.

نتیجه‌گیری: Bio-oss، قدرت استخوان‌سازی در فضای مدولاری استخوان درشت‌نی را دارد و سبب پایداری ایمپلنت می‌شود.

واژگان کلیدی: بایواوس، ایمپلنت تیتانیوم، فضای داخل مدولا، هیستولوژی، هیستومورفومتري

دوماهنامه علمی-پژوهشی
دانشگاه شاهد
سال هفدهم - شماره ۸۷
تیر ۱۳۸۹

وصول: ۸۹/۳/۲۴
آخرین اصلاحات: ۸۹/۵/۳۰
پذیرش: ۸۹/۶/۱

مقدمه

استفاده از روش‌های درمانی احیاکننده، مستلزم شناخت کامل ماهیت و عملکرد مواد جایگزین استخوان است. بررسی تأثیر این مواد بر ترمیم و ممانعت آن‌ها از تحلیل استخوان، راهی مطمئن و علمی برای معرفی موادی با کارایی بیشتر است. همچنین بررسی حضور این مواد در کنار ایمپلنت تیتانیوم و تأثیر آن‌ها در میزان پدیده التصاق استخوانی (Osseointegration) و استحکام بیشتر ایمپلنت، ارزشمند خواهد بود. سال‌هاست محققان به دنبال موادی هستند که جایگزین مناسبی برای استخوان از دست رفته باشند. براساس دیدگاه اسکالهورن (Scallhorn)، این‌گونه مواد پیوندی باید دارای یکسری ویژگی باشند (۱): ۱. از نظر بیولوژیکی قابل قبول باشند؛ ۲. قابل پیشگویی باشند؛ ۳. سهولت کار کلینیکی داشته باشند؛ ۴. مورد پذیرش بیمار قرار گیرند.

امروزه مواد زیست سازگار مختلفی برای درمان ضایعات استخوانی به منظور تحریک استخوان‌سازی و جلوگیری از تحلیل بافت استخوانی صدمه دیده، معرفی شده‌اند که از آن جمله می‌توان به موادی مانند Bio-glass، هیدروکسی آپاتیت، Biocoral، ترکیبات کلسیمی اشاره نمود (۴،۳،۲،۵).

یکی دیگر از مواد جایگزین استخوان معرفی شده در سطح جهانی، ماده Bio-oss است. Bio-oss، یک ماده هدایت‌گر استخوانی (Osteoconductive) است که سبب هدایت رشد استخوان در ضایعات استخوانی می‌شود. این ماده محتوی اجزاء معدنی استخوانی گاوی است. بایواوس، ماتریکسی را برای مهاجرت سلول‌های استخوانی فراهم می‌کند و سبب تکمیل روند رمودلینگ فیزیولوژیک طبیعی می‌شود، این ماتریکس، ترکیب شیمیایی و فیزیکی بسیار مشابه با استخوان انسانی دارد (۶). ساختار تراکولار و کریستال‌های ریز استخوان طبیعی در بایواوس طی پروسه تشکیل استخوان حفظ شده و این ویژگی بایواوس را به‌عنوان ماتریکس هدایت‌کننده تشکیل استخوان، متمایز می‌سازد.

تاکنون تحقیقات زیادی روی ماده جایگزین Bio-oss صورت گرفته است که برخی از آن‌ها بیانگر قدرت بالای این ماده در کمک به فرایند ترمیم استخوان بوده و بعضی نیز از ضعف عملکرد ماده مذکور نسبت مواد دیگر حاضر خبر می‌دهند.

در سال ۲۰۰۶، پاکنژاد و همکارانش بررسی مقایسه‌ای بین عملکرد دو ماده جایگزین Bio-oss و Neo-os (ساخت کشور ایران) و روند تأثیرگذاری این مواد بر فرایند ترمیمی استخوان جمجمه خرگوش داشتند. نتایج این مطالعه، حاکی بر برتری مطلق Bio-oss نسبت به Neo-os بود. این دومین تحقیقی بود که پاکنژاد براساس آن Bio-oss را یک ماده جایگزین مناسب و تأثیرگذار بر روند ترمیم بافت استخوانی دانست (۷،۸).

دنیلا کارماگنونولا (Daniela Carmagnola) و همکاران در سال ۲۰۰۸ میلادی، مقایسه‌ای هیستولوژیک بر عملکرد سه ماده جایگزین Bio-oss، Ostim-paste و PerioGlas در ترمیم استخوان به همراه ایمپلنت تیتانیوم، روی استخوان درشت‌نی خرگوش انجام دادند. نتایج تحقیق، نشانگر افزایش التصاق استخوانی در نمونه‌های استفاده شده از مواد جایگزین نسبت به مواردی بود که هیچ‌گونه ماده‌ای در کنار ایمپلنت وجود نداشت. در این بررسی، درصد شکل‌گیری دوباره استخوان با وجود Bio-oss به نسبت بالا و مشابه دو ماده دیگر بود (۹)، این در حالی بود که نتایج تحقیق دیگری که در سال ۲۰۰۳ همین گروه روی ماده مذکور در مدل انسانی و در کنار ایمپلنت به دست آمده بودند، Bio-oss را ماده‌ای ضعیف معرفی کرده بود (۱۰). این تنها مطالعه‌ای نبود که از ضعف ماده Bio-oss خبر می‌داد در سال‌های قبل‌تر از این نیز محققانی بودند که اعتقادی به تأثیر مثبت و کافی این ماده نداشتند (۱۱ و ۱۲)، بنابراین با توجه به نتایج مغایر برخی از مطالعات انجام شده در مورد میزان تأثیرگذاری این ماده بر روند استخوان‌سازی، تحقیق حاضر با هدف ارزیابی دیگری بر نحوه عملکرد ماده جایگزین Bio-oss و میزان تأثیرگذاری آن بر روند ترمیم استخوان در کنار ایمپلنت تیتانیوم است. از طرف دیگر، نقش ماده

مراحل انجام جراحی

بیهوشی عمومی داروهای کتامین (60 mg/kg)، زایلازین (6 mg/kg) و آتروپین (mg/kg) به صورت داخل عضلانی انجام شد. سپس موهای ناحیه استخوان درشت‌نی، به وسیله قیچی کوتاه و با تیغ، موتراشی شد. ناحیه با استفاده از بتادین اسکراب، ضدعفونی شده و بی‌حسی موضعی با لیدوکائین ۲ درصد با اپی نفرین ۱/۱۰۰۰۰۰ به صورت زیر جلدی در ناحیه عمل، صورت گرفت. پس از ایجاد بیهوشی، با تیغ جراحی شماره ۱۵ برشی طولی در پوست و پریوست ناحیه ایجاد و با استفاده از پنس بافت‌گیر و اسپاتول دهانی، نسج و پریوستوم کنار زده شد. محل کاشت ماده جایگزین استخوان در این مطالعه، فضای مدولاری استخوان درشت‌نی است. این فضا حاوی مغز استخوان سفید رنگ است که برخلاف نوع قرمز آن که حاوی تعداد زیادی گلوبول قرمز تازه ساخته شده است، قسمت اعظم آن را بافت چربی سفید رنگی پر کرده که از میزان کمتری عروق خونی نسبت به مغز استخوان قرمز برخوردار است. در حقیقت، این نوع مغز استخوان نقش بسیار اندکی در ساخت سلول‌های خونی ایفا می‌کند، بنابراین هنگام ایجاد حفره، میزان خونریزی بسیار پائین است. برای ایجاد فضای مناسب برای کاشت پودر جایگزین و ایمپلنت، در سطح صاف داخلی تیغه درشت‌نی با موتور دندانپزشکی جراحی استاندارد با دور موتور ۲۰۰۰ در دقیقه با مته شماره ۳ و ۳/۴ میلی‌متر، سوراخی متناسب با قطر ایمپلنت (۳/۴ mm) ایجاد و ایمپلنت (به قطر ۳/۴ mm و طول ۸ mm) در قسمت متافیز استخوان درشت‌نی، به صورت عمودی و کمی مایل کاشته شد، به طوری که سر آن به طول ۳ mm خارج از استخوان قرار گرفت. در گروه مورد، قبل از کاشت ایمپلنت، حفره ایجاد شده در استخوان با پودر Bio-oss پر شد و سپس ایمپلنت، با چکش مخصوص در حفره کاشته و تثبیت شد. برای بستن شکاف ابتدا پریوست با نخ بخیه ویکریل شماره ۰۴ با الگوی بخیه ساده تک و سپس پوست با نخ بخیه ویکریل شماره ۰۳

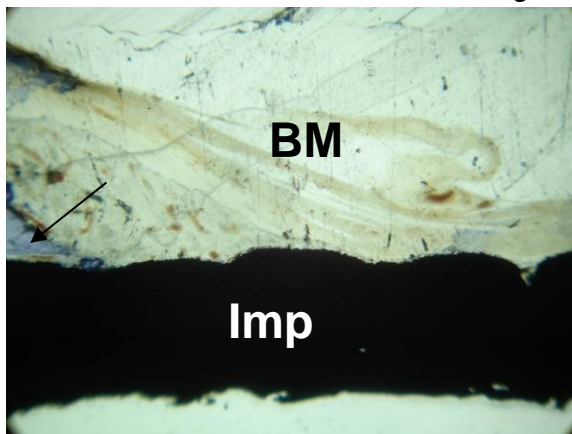
جایگزین استخوان در کمک به تثبیت هر چه بیشتر ایمپلنت (پدیده التصاق استخوانی) و میران تأثیر تیتانیوم بر روند هدایت استخوانی، زمانی که بدون حضور مواد ترمیم کننده استخوان به کار می‌رود، بررسی می‌شود.

مواد و روش‌ها

در این تحقیق از ۱۲ سر خرگوش نر از نژاد سفید نیوزیلندی (مؤسسه سرم‌سازی رازی، کرج) با وزن متوسط ۳ کیلوگرم در محل حیوان‌خانه دانشکده بهداشت دانشگاه تهران استفاده شد. انتقال خرگوش‌ها دست کم یک هفته قبل از جراحی صورت گرفت. در محل نگه‌داری خرگوش‌ها درجه حرارت حدود ۳۷ درجه سانتی‌گراد تنظیم شد و جریان هوا با استفاده از دستگاه تهویه و ۱۲ ساعت روشنایی و ۱۲ ساعت تاریکی کنترل شد. در هر قفس یک خرگوش با شناسنامه مجزا قرار داشت که با کاهو، هویج و پلت تغذیه می‌شدند. در تمام مراحل تحقیق، اصول اخلاقی و منطبق با استانداردهای پژوهشی در مورد حیوانات اعمال شد. تقسیم‌بندی گروه‌ها به طور تصادفی و به صورت زیر انجام گرفت: در گروه درمانی شاهد (گروه سیلندری نیساستان ساخت ایران (www.Nisastan.com) ایمپلنت (Nisastan Dental Implant: A) تنها از ایمپلنت استفاده شد، این گروه به دو زیر گروه دیگر تقسیم شد: A1: ۸ هفته و A2: ۱۶ هفته

در گروه درمانی مورد (گروه (Nisastan Bio-Oss :B) Dental Implant قبل از کاشت ایمپلنت، حفره با پودر Bio-oss پر می‌شد. گروه مورد نیز به دو زیر گروه تقسیم شد: B1: ۸ هفته و B2: ۱۶ هفته. (این توضیح لازم است که در هر زیر گروه، ۳ خرگوش مطالعه شد). میزان BIC (اتصال ایمپلنت به استخوان) و نوع استخوان تازه تشکیل (بالغ و نابالغ) متغیرهایی بودند که در این تحقیق ارزیابی شدند.

و با الگوی ساده تک بخیه شد. هر یک از جراحی‌ها، روی یک خرگوش و فقط در یک پای حیوان (پای راست) انجام شد. مرگ بدون درد خرگوش‌ها، با تزریق ماده بیهوشی (Urethane 100-150 mg/kg) در ورید کناری گوش صورت گرفت. سپس پای هر خرگوش، با روش کند کاری (Blunt Dissection) از بافت زیرین جدا و به وسیله اره استخوان بر فمور، از طرفی که ایمپلنت کاشته شده بود، جدا شد. نمونه‌ها در محلول فرمالین ۱۰ درصد به مدت یک هفته نگه‌داری شدند. برای تهیه نمونه‌ها از روش Undecalcified Resin Section استفاده شد (۱۳). پس از تهیه مقاطع و کم کردن ضخامت آن‌ها، نمونه‌ها با روش تولوئیدین بلو، رنگ‌آمیزی شدند.



شکل ۱: گروه A1، ۸ هفته، رنگ‌آمیزی تولوئیدین بلو، بزرگ‌نمایی 10X BM: مغز استخوان، Imp: ایمپلنت. در گروه کنترل پس از گذشت ۸ هفته، همان‌طور که در تصویر نشان داده شده است، میزان استخوان‌سازی بسیار پائین بوده و تنها میزان کمی استخوان جدید در محدوده اتصال کورتکس به ایمپلنت مشاهده می‌شود. درصد بسیار بالایی از استخوان‌های ساخته شده از نوع نابالغ و Woven هستند.

بررسی هیستومورفومتریک نشان داد، میزان بالایی از استخوان تازه تشکیل، از نوع استخوان woven و نابالغ بود (جدول ۱). میزان اتصال استخوان به ایمپلنت (BIC) در فضای مدولاری بسیار پائین و سطح ناچیزی از دیواره ایمپلنت را پوشش داده بود (جدول ۲).

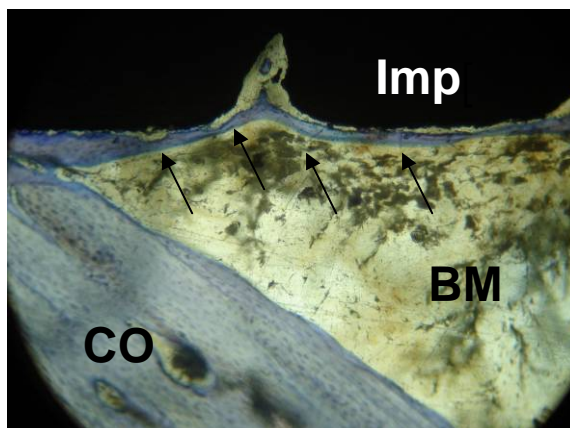
در گروه A۲ (شاهد ۱۶ هفته‌ای)، پس از گذشت ۱۶ هفته، میزان استخوان‌سازی در این گروه پیشرفت چندانی نداشت. در حقیقت، این میزان برای کمک به پایداری ایمپلنت، ناکافی به نظر می‌رسد، سلول‌های استئوبلاست به همراه بافت همبند فیبرینی (رشته‌های کلاژن)، قسمت اعظم استخوان جدید را تشکیل می‌دادند. این بار نیز استخوان‌سازی در محل تماس ایمپلنت به کورتکس بیشتر به چشم می‌خورد (شکل ۲).

بررسی نمونه‌ها با میکروسکوپ نوری

برای بررسی هیستولوژیک، لام‌های تهیه شده با رنگ‌آمیزی تولوئیدین بلو، با میکروسکوپ نوری مجهز به دوربین عکس‌برداری مدل Vanox-T. AH-2 ساخت شرکت Olympus ژاپن، بررسی شدند. در این بررسی نوع و کیفیت استخوان تازه شکل‌گرفته ارزیابی شد. برای بررسی میزان BIC و برآورد مساحت استخوان تازه تشکیل از روش هیستومورفومتریک، استفاده شد. به این منظور، با استفاده از لام مدرج، قالب‌هایی روی صفحات Transparent که روی مائیتور میکروسکوپ نصب شده بود، ساخته شد. این صفحات سبب می‌شد تا میدان دید به مربع‌های کوچک (هر میلی‌متر به صد قسمت) تقسیم شود. با این الگو، قسمتی از ایمپلنت که درون استخوان درشت‌نی قرار گرفته بود، به وسیله میکروسکوپ نوری، بررسی شد.

نتایج

در گروه A1 (شاهد ۸ هفته‌ای)، پس از گذشت ۸ هفته، میزان تشکیل استخوان بسیار پائین و در بیشتر نمونه‌ها استخوان جدیدی مشاهده نشد. تنها در دو انتهای ایمپلنت، جایی که ایمپلنت به کورتکس استخوان درشت‌نی متصل شده بود، بازسازی استخوان، به میزان



شکل ۲: گروه A2، ۱۶ هفته، رنگ آمیزی تولوئیدین بلو، بزرگ‌نمایی 40X

جدول ۱: نسبت مساحت استخوان نابالغ به کل سطح استخوان تازه شکل گرفته بر حسب درصد

میانگین	خرگوش ۳	خرگوش ۲	خرگوش ۱	
94.3 ± 4.27	95.5	96.8	90.6	شاهد (۲ ماهه)
73.6 ± 2.54	72.7	75.8	72.3	شاهد (۴ ماهه)
84.7 ± 4.04	85.6	81.2	87.3	مورد (۲ ماهه)
51.7 ± 5.42	49.4	48.9	56.8	مورد (۴ ماهه)

* $P < 0.05$ عملکرد مجموع ۲ و ۴ ماهه گروه مورد نسبت به گروه شاهد

جدول ۲: میزان BIC در نمونه‌های بررسی شده بر حسب درصد

میانگین BIC	خرگوش ۳	خرگوش ۲	خرگوش ۱	
5.3 ± 1.03	5.7	5.8	4.4	شاهد (۲ ماهه)
9.7 ± 2.77	8.3	8.7	12.1	شاهد (۴ ماهه)
21.4 ± 3.69	24.6	19.3	20.3	مورد (۲ ماهه)
49.4 ± 8.42	54.9	51.2	42.1	مورد (4 ماهه)

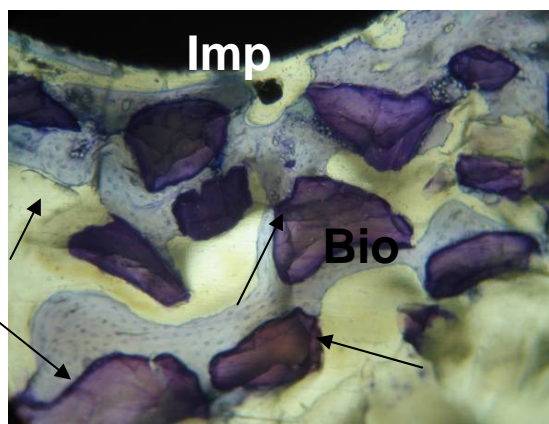
* $P < 0.005$ عملکرد مجموع ۲ و ۴ ماهه گروه مورد نسبت به گروه شاهد

نابالغ (woven) است (جدول ۱). درصد تماس ایمپلنت با استخوان (BIC) با افزایش ۴/۴ درصدی همراه بود که این مقدار نیز افزایش چشمگیری به شمار نمی‌آید (جدول ۲).

در گروه B1 (مورد ۸ هفته‌ای)، بررسی پس از گذشت ۸ هفته صورت گرفت. در اطراف گرانول‌های Bio-oss استخوان‌سازی صورت گرفته بود (شکل ۳). ترکیبی از استخوان بالغ و نابالغ به چشم می‌خورد که میزان استخوان نابالغ هرچه از کورتکس به طرف ایمپلنت، نزدیک شده بود، افزایش می‌یافت.

Imp: ایمپلنت، BM: مغز استخوان، CO: کورتکس. در گروه کنترل، حتی پس از گذشت ۱۶ هفته، میزان استخوان‌سازی پیشرفت چندانی نداشته و تنها در نقاط نزدیک به کورتکس تراپکول‌های نازکی از استخوان، مشاهده می‌شود که می‌توان این امر را ناشی از خاصیت هدایت استخوانی فلز تیتانیوم دانست که البته برای کمک به پایداری ایمپلنت کافی به نظر نمی‌رسد.

سطح استخوان نابالغ نسبت به کل سطح استخوان تازه تشکیل با افزایش ۲۰/۳ درصدی همراه بود که البته این میزان، ترکیبی از بافت همبند فیبرینی و استخوان



شکل ۴: گروه مورد، ۱۶ هفته، رنگ‌آمیزی تولوئیدین بلو، بزرگ‌نمایی ۴۰ برابر:

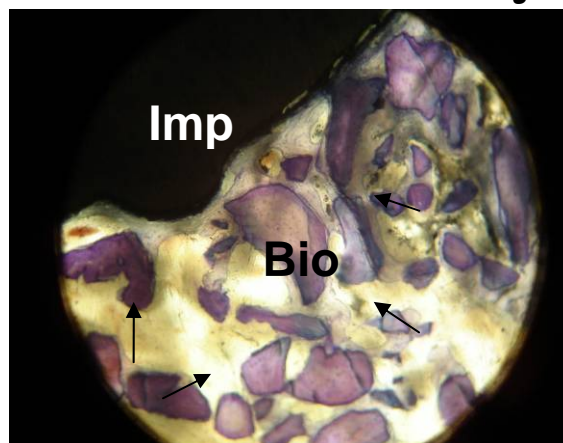
درصد BIC و حجم استخوان تازه شکل یافته پیشرفت چشمگیری داشته، جهت پیکان‌ها تراکول‌های استخوانی ایجاد شده در بین گرانول‌های Bio-oss را نشان می‌دهد، قسمت اعظم استخوان جدید از نوع بالغ (Lamellar) می‌باشد و در برخی نقاط مجاری‌هاورس نیز قابل مشاهده هستند.

در نواحی دورتر از ایمپلنت، جایی که استخوان تازه تشکیل به کورتکس نزدیک بود یا با گرانول‌های Bio-oss در تماس بود، برتری با استخوان بالغ و lamellar بود و مجاری‌هاورس در حال شکل‌گیری مشاهده شدند. درصد سطح استخوان نابالغ، به کل استخوان تازه تشکیل، نسبت به مقطع زمانی ۸ هفته با کاهش ۳۳ درصدی روبه‌رو شده بود (جدول ۱) و درصد BIC با افزایش همراه بود و ۲۸ درصد بیشتر از گروه مورد ۸ هفته‌ای سطح ایمپلنت را تحت پوشش قرار داده بود (جدول ۲).

نتایج آماری به دست آمده براساس آزمون تست تی حاکی از آن بود که میزان BIC در دو بازه زمانی ۲ و ۴ ماهه در گروه مورد با $P < 0.005$ به طور معناداری بیشتر از نتایج حاصل از گروه شاهد بود. همچنین یافته‌های مربوط به میزان بلوغ استخوان تازه تشکیل در گروه مورد با $P < 0.05$ تفاوت معناداری با داده‌های به دست آمده از گروه شاهد داشت.

استئوبلاست‌ها و رشته‌های همبند فیبرینی، اسکلت اصلی استخوان جدید را تشکیل می‌دادند. در فضای مدولاری، گرانول‌های جدا از کورتکس و ایمپلنت که به صورت پراکنده دیده می‌شدند، شروع به استخوان‌سازی در اطراف خود کرده بودند که البته بیشتر از نوع استخوان woven و نابالغ بود (جدول ۱). میزان BIC در این گروه در مقایسه با گروه اول شاهد، تفاوت زیادی داشت (جدول ۲).

در گروه B۲، با گذشت ۱۶ هفته، روند رشد استخوان در گروه Bio-oss، افزایش قابل توجهی را نشان داد. تبدیل استخوان نابالغ به بالغ بسیار مشهود بود و میزان بافت همبند فیبرینی کاهش زیادی داشت و تعداد استئوسیت‌ها به میزان قابل توجهی افزایش یافته بود (شکل ۴).



شکل ۳: گروه مورد، ۸ هفته، رنگ‌آمیزی تولوئیدین بلو، بزرگ‌نمایی ۲۰ برابر: Imp: ایمپلنت، Bio: گرانول‌های Bio-oss، جهت پیکان‌ها نشان دهنده اتصالات استخوانی در بین گرانول‌ها. اکثر گرانول‌ها توسط استخوان تازه شکل یافته، به یکدیگر اتصال پیدا کرده‌اند.

بحث و نتیجه گیری

یکی از کاربردهای رایج مواد جایگزین استخوان، استفاده آن‌ها در کنار ایمپلنت‌های مختلف است. مطالعات انجام شده نشانگر این مطلب است که ایمپلنت‌ها پس از کاشت، به این دلیل که موجب ایجاد نقیصه‌ای در بافت استخوانی می‌شوند، پس از مدتی استخوان آسیب دیده رو به تحلیل رفته و همین امر، میزان پایداری ایمپلنت را کاهش می‌دهد (۱۴). برای جلوگیری از تحلیل بافت استخوانی و از سوی دیگر کمک به افزایش پایداری ایمپلنت در موضع عمل به موادی نیاز است تا میزان، کیفیت و همچنین سرعت استخوان‌سازی را افزایش دهند.

در ایمپلنت‌های دندانی انسان، هنگامی که تحت فشار قرار می‌گیرند، افزایش استرس در سطح تماس ایمپلنت- استخوان در ناحیه ستیج استخوان مشاهده می‌شود و شدت آن با پخش شدن استرس در طول ایمپلنت (به سمت ناحیه رأسی) کاهش می‌یابد. از آنجا که استرس از تقسیم میزان نیرو به سطح ورود آن به دست می‌آید، هرچه استخوان در تماس با بدنه ایمپلنت کمتر باشد، استرس بیشتر است. در نتیجه درصد تماس استخوان- ایمپلنت (BIC)، تأثیر مستقیمی بر میزان استرس و ریزکشی‌های محل تلاقی ایمپلنت- استخوان دارد. برای کاهش استرس و افزایش میزان موفقیت باید BIC را در تمام سطح ایمپلنت افزایش داد.

یکی از عوامل مهم در سرعت بازسازی استخوان، کیفیت استخوان‌سازی در کنار ایمپلنت و همین‌طور میزان BIC و محل کاشت آن است. بررسی‌های انجام شده بیانگر این مطلب است که میزان استخوان‌سازی در فضای مدولاری استخوان‌های طویل بسیار ضعیف و نزدیک به صفر است. در تحقیقی که اشیم (Achim) و همکاران در سال ۲۰۰۸ میلادی روی ایمپلنت پوشانده شده با هیدروکسی آپاتیت انجام شد مشخص شد که میزان استخوان‌سازی در فضای مدولاری بسیار ضعیف است (۱۵).

در تحقیق حاضر در گروه شاهد، بدون حضور ماده جایگزین استخوان، میزان BIC در کنار ایمپلنت تیتانیوم، پس از گذشت ۸ هفته حدود ۵/۳ درصد و بسیار ضعیف بود که با نتایج تحقیقات گذشته همخوانی داشت و پس از گذشت ۱۶ هفته به حدود ۹/۷ درصد رسید. در حالی که در گروه مورد (معالجه شده با Bio-oss) در ۸ و ۱۶ هفته به ترتیب حدود ۲۱/۴ و ۴۹/۴ درصد شد.

در تحقیقی که وای مو (Y.Mu) در سال ۲۰۰۲ روی ایمپلنت و صفحات تیتانیومی داشت به خاصیت هدایت استخوانی تیتانیوم اشاره نمود (۱۴). در حقیقت با توجه به نتایج حاصل و مطالعات گذشته، در فضای مدولاری به صورت فیزیولوژیک، هیچ‌گونه استخوان‌سازی صورت نمی‌گیرد و میزان کم استخوان ساخته شده را در گروهی که تنها ایمپلنت تیتانیوم در آن به کار رفته می‌توان به خاصیت هدایت استخوانی ضعیفی که در فلز تیتانیوم است، مربوط دانست. شایان ذکر است که این میزان هدایت استخوانی برای کمک به پایداری ایمپلنت کافی به نظر نمی‌رسد.

در مطالعه دنیلا (Daniela) و همکارانش در سال ۲۰۰۸، ماده جایگزین استخوان Bio-oss، Ostim-paste و PerioGlas در استخوان درشت‌نی خرگوش، مورد بررسی هیستومورفومتریک قرار گرفتند. در این مطالعه، متغیر نوع استخوان تازه تشکیل، از نظر میزان بلوغ، مورد توجه قرار گرفت. نتایج به دست آمده، عملکرد Bio-oss را از نقطه‌نظر بلوغ کافی استخوان ساخته شده، که با پایداری ایمپلنت در محل کاشته شده نسبت مستقیم دارد تا حد زیادی مورد تأیید قرار داد (۹). با توجه به نتایج متفاوتی که از عملکرد ماده Bio-oss در تحقیقات گذشته به دست آمده (۱۱، ۱۰، ۱۲) و با توجه به این که Bio-oss به‌عنوان یک ماده استاندارد جایگزین استخوان، در سطح جهانی مطرح است، هنوز هم جای بررسی بیشتر روی این ماده پیوندی استخوان وجود دارد.

در مطالعه حاضر، درصد استخوان نابالغ به کل استخوان جدید در گروه شاهد، پس از طی ۸ هفته، ۹۴/۳ درصد و پس از ۱۶ هفته به ۷۳/۶ درصد رسید.

نتیجه‌گیری

نتایج به دست آمده از این مطالعه نشان می‌دهد، استفاده از ماده جایگزین استخوان Bio-oss، قابلیت تشکیل استخوان در فضای مدولاری استخوان درشت‌نی را به طور معناداری افزایش داده و بلوغ بافت استخوانی را تسریع کرده و سبب پایداری ایمپلنت خواهد شد.

تشکر و قدردانی

به این وسیله از مرکز پژوهشی و مهندسی پزشکی تهران که در تهیه مقاطع هیستولوژی و بررسی هیستومورفومتری آن با ما همکاری کردند، تقدیر به عمل می‌آید.

منابع

- Schallhorn R. Present status of osseous grafting procedures. *J Periodontol* 1977; 48: 750.
- Schepers E. et al: Bioactive glass particulate material as a filler for bone lesions. *J Oral Rehab* 1991, 18: 439-52.
- Yue Liu, et al. Segmental bone regeneration using an rhBMP-2-loaded gelatine/ nanohydroxyapatite/fibrin scaffold in a rabbit model. *J. Biomaterials*.2009;30:6276-6285.
- Shabana AHM, et al: Ultrastructural study of effects of coral skeleton on cultured human gingival fibroblasts. *J Mat Science Mat Medicine* 1991; 2; 162-67.
- V.Frojd,V.Franke-Stenport,L.Meirelles, A.Wennerberg: increased bone contact to a calcium-incorporated oxidized commercially pure titanium implant:an in-vivo study in rabbits.*Int.J.Oral Maxillofac.Surg*.2008;37:561_566.
- Bio-Oss natural bone grafting material. available at:<http://www.Osteohealth.com/Bio-Oss.htm>/june 10,2008
- Paknezhad M.,Rokni A.,Motahhari P.,Mirza Toloui R.:Histologic comparison of Bio-oss and Neo-oss in bone regeneration of experimental defects on rabbit calvarium.*Dentistry journal of Tehran university of Medical Science*.2006;19:71-79.
- Rokni A., Paknezhad M. A study of Bio-oss effects as a bone substitute in Guided bone regeneration. *Histologic Dentistry journal of Islamic crew Dentists*.15,2003;1246-1253.
- Carmagnola D,Abati S,Celestino S,Chiapasco M,Bosshardt D,Lang NP.Oral implants placed in bone defects treated with Bio-Oss,Ostim –Paste or perioGlass:an experimental study in the rabbit tibiae. *Clin. Oral Impl.Res.*,I 9,2008;I 2 46-I 2 53
- Carmagnola,D.Adriaens,P.&Berglundh,T. Healing of human extraction sockets filled with Bio-Oss.*Clinical Oral Implants Research*(2003) 14:I 37_ I 43.
- Dies,F.,Etienne,D.,Abboud,N.B.& Ouhayoun,J.P. Bone regeneration in extraction sites after immediate placement of an e-PTFE membrane with or without a biomaterial.a report on 12 consecutive cases.*Clinical Oral Implants Research*(1996) 7:2 77-2 85.
- Skoglund,A.,Hising,P.&Young,C. A clinical and histologic examination in humans of the osseous response to implanted natural bone mineral.*The International Journal of Oral & Maxillofacial Implants*(1997) 12:41 I- 42 I.
- Milena Fini, Gianluca Giavaresi, Nicolo Nicoli Aldini, Paolo Torricelli, Rodolfo Botter, Dario Beruto, Roberto Giardino:A bone substitute composed of polymethylmethacrylate and α -tricalcium phosphate : results in terms of osteoblast function and bone tissue formation;*Biomaterials* 23(2002) 4523_4531.
- Y.Mu,T.Kobayashi,K.Tsuji,M.Sumita,T.Hanawa.Causes of titanium release from plate and screws implanted in rabbits.*Journal of materials science:materials in medicine* 13 (2002) 583_588
- Achim Bitschnau,Volker Alt,Felicitas Bohner,Katharina Elisabeth Heerich,Erika Margesin,Sonja Hartmann,Andreas Sewing,Christof Meyer,Sabine Wenisch,Reinhard Schnettler.Comparison of New Bone Formation,Implant Inegration,and Biocompatibility Between RGD-Hydroxyapatite and Pure Hydroxyapatite Coating for Cementless Joint Prostheses_An Experimental Study in Rabbits.*Journal of Biomedical Materials Research Part B:Applied Biomaterials*.(2008) 66-72

Daneshvar

Medicine

Histological and histomorphometrical study on bone formation around titanium implant with and without Bio-oss in medullary space of rabbit's tibia

Mahdi Marjani¹, Reza Sedaghat², Shahram Namjoonik³, Amir Sayyad-Shirazi⁴, Fahimeh Roohi Terojeni⁵, Kaveh Ghale-Golab⁶, Mohammad Sayyad-Shirazi⁷

1- Associate Professor – School of Veterinary Medicine, Islamic Azad University, Karaj, Iran.

2- Assistant Professor – Department of Anatomy and Pathology, School of Medicine, Shahed University, Tehran, Iran.

3- Implantologist, Valiasr St. ,Nelson Mandella Alley, No. 92, Tehran, Iran.

4- School of Veterinary Medicine, Islamic Azad University, Karaj, Iran.

5- School of Medicine, Iran University of Medical Sciences, Tehran, Iran.

6- D.D.S.

7- D.D.S.

E-mail: amirsayadshirazi@yahoo.com

Background and Objective: Nowadays, various biomaterials have been presented for regeneration of osseous defects and Bio-oss is one of them. The objective of this study was evaluation of Bio-oss function in intramedullary space of rabbit's tibia near titanium implant.

Materials and Methods: In this study, 12 white New Zealand rabbits were selected and randomly divided into control and experimental groups. These groups based on defined periods were subdivided into 2 triple groups. A defect was made by drilling proximal tibia of each rabbit. The size of defect was equal to implant diameter. In experimental group, at first, defects were filled with Bio-oss and then titanium implants were placed. In control group, only implants were inserted. After 8 and 16 weeks, bone tissue specimens were prepared through undecalcified resin section method and evaluated histologically, histomorphometrically and statistically.

Results: After 8 weeks, mean of bone to implant contact (BIC) and the ratio of immature bone surface area to total new bone surface area reached to 5.3% and 94.3% in control group and to 21.4% and 84.7% in experimental group respectively. After 16 weeks, above-mentioned variables reached to 9.6% and 73.6% in control group and to 49.4% and 51.7% in experimental group respectively ($p < 0.05$).

Conclusion: Bio-oss could have the bone-healing capacity in medullary space of tibia and could increase the stabilization of titanium implant.

Key words: Bio-oss, Titanium implant, Intramedullary space, Histology, Histomorphometry

*Scientific-Research
Journal of Shahed
University
Seventeenth Year,
No.87
June, July 2010*

Received: 14/6/2010

Last revised: 21/8/2010

Accepted: 23/8/2010