Research Paper

Survey on the interaction effect of dopamine D2 receptor antagonist on morphine-induced polycystic ovary syndrome in rat

Marziyeh Mohammadi, Manizheh Karami*, Samaneh Afraz

Department of Biology, Faculty of Basic Sciences, Shahed University, Tehran, Iran

*** Corresponding author e-mail: karami@shahed.ac.ir**

Citation: Karami M, Mohammadi M, Afraz S. Survey on the interaction effect of dopamine D2 receptor antagonist on morphine-induced polycystic ovary syndrome in rat. Daneshvar Medicine 2020; 28(3):16-27

Abstract

Background and Objective: Polycystic ovary syndrome (PCOS) is one of the most common endocrine and metabolic disorders in premenopausal women. Opioid drugs, including morphine are effective inducers of the PCOS. Hyperprolactinemia also increases the likelihood of this complication. The dopamine, the inhibitor of prolactin secretion, has receptors in the ovarian tissue. In this study, metoclopramide was used as a dopamine receptor antagonist (D2) to survey the interaction of dopamine with morphine.

Materials and Methods: 48 female Wistar rats were studied as virgins (and under the diestrus phase) in the weight range of 220-250 g. The first group received morphine (5 mg/kg) intraperitoneally. The second to fourth groups received metoclopramide (1, 2, 4 mg/kg). In groups 5 to 7, the antagonist (1, 2, 4 mg/kg) with morphine (5 mg/kg) was injected over a period of 20 minutes. The control group received only saline (1 ml/kg). Forty-eight hours after drug administration, the animals underwent surgery and the ovaries and uterus were examined. Statistical analysis was performed by analysis of variance.

Results: The ovaries showed a polycystic view in the morphine group. There were no cystic structures in the metoclopramide groups, but the number of ovarian cysts increased in the metoclopramide+morphine recipient groups. There was a relative increase in uterine diameter due to morphine injection which returned in combination with the antagonist.

Conclusion: Metoclopramide may have increased morphine-induced cystogenesis in the ovary by inhibiting dopamine receptors and increasing the prolactin effect.

Keywords: Morphine, Metoclopramide, polycystic ovary syndrome, Rat

Received: 19 May 2020
Last revised: 09 Aug 2020
Accepted: 18 Aug 2020

مقاله پژوهشی

بررسی اثر تداخلی آنتاگونیست گیرنده D2 دوپامین بر سندرم پلی کیستیک تخمدانی القاشده با مرفین در موش بزرگ آزمایشگاهی

نویسندگان: مرضیه محمدی، منیژه کرمی*، سمانه افراز

گروه زیست شناسی، دانشکده علوم پایه، دانشگاه شاهد ، تهران، ایران

*نویسنده مسئول: منیژه کرمی Email: karami@shahed.ac.ir

چکیده

مقدمه و هدف: سندرم تخمدان پلی کیستیک (PCOS) یکی از رایج ترین اختلالات اندوکرین و متابولیک در زنان پیش از یائسگی است. مواد مخدر از جمله مرفین در بروز این عارضه مؤثرند. هیپرپرولاکتینی نیز احتمال بروز این عارضه را افزایش می‌دهد. دوپامین، مهارکننده ترشح پرولاکتین، دارای گیرنده در نسج تخمدان است. در این بررسی از متوکلوپرامید به عنوان آنتاگونیست گیرنده دوپامین (D2) در تداخل با مرفین استفاده شده است.

مواد و روش ها: در این پژوهش، ٤٨ سر موش بزرگ آزمایشگاهی ماده ویستار به صورت باکره (و تحت فاز دی استروس) در محدوده وزنی ۲۵۰-۲۲۰ گرم مورد مطالعه قرار گرفتند. به گروه اول مرفین (٥ میلی گرم/کیلوگرم) به شکل داخل صفاقی تزریق شد. گروه های دوم تا چهارم، متوکلوپرامید (١، ٢، ٤ میلی گرم/کیلوگرم) دریافت کردند. در گروه های پنجم تا هفتم، متوکلوپرامید (١، ٢، ٤ میلی گرم/ کیلوگرم) مقدم بر مرفین (٥ میلی گرم/ کیلوگرم) در بازه زمانی ٢٠ دقیقه ای تزریق شد. گروه کنترل تنها سالین (یک میلی‌لیتر بر کیلوگرم) دریافت کرد. ٤٨ ساعت بعد از تجویز دارو، حیوانات جراحی شدند و تخمدان و رحم مورد بررسی قرار گرفت. تحلیل آماری با آنالیز واریانس انجام شد.

نتایج: تخمدان در گروه دریافت کننده مرفین منظره ی پلی کیستیک نشان داد. در گروه های متوکلوپرامید ساختارهای کیستیک وجود نداشت ولی در گروه های دریافت کننده متوکلوپرامید مقدم بر مرفین تعداد کیست‌های تخمدانی افزایش یافت. افزایش نسبی قطر رحم به واسطه تزریق مرفین وجود داشت که در تلفیق با آنتاگونیست برگشت.

نتیجه‌گیری: احتمالاً متوکلوپرامید با اثر مهاری گیرنده‌های دوپامینی و افزایش اثر پرولاکتین، باعث افزایش کیست زایی ناشی از مرفین در تخمدان شده است.

واژه های کلیدی: مرفین، متوکلوپرامید، تخمدان پلی کیستیک، موش بزرگ آزمایشگاهی

دریافت: ۱۳۹۹/۰۲/۳۰
آخرین اصلاح‌ها: ۱۳۹۹/۰۵/۱۹
پذیرش: ۱۳۹۹/۰۵/۲۸

مقدمه

سندروم تخمدان پلی کیستیک PCOS[1] یک اختلال شایع اندوکرین در سنین تولیدمثل (باروری) است و از عوامل مؤثر در ایجاد ناباروری محسوب می شود (۲،۱). این عارضه مجموعه ای از نشانگان از جمله هیپر آندروژنی، عدم تخمک گذاری و مقاومت به انسولین را داراست که به لحاظ بالینی ممکن است به بروز آکنه، بی نظمی قاعدگی، ناباروری و افزایش خطر ابتلا به دیابت و بیماری های قلبی – عروقی و سرطان دهانه رحم منجر شوند (۳،٤). در سندروم تخمدان پلی کیستیک تخمدان ها بزرگتر از معمول و دارای فولیکول های متعدد و کوچک و به ویژه کیست های دیواره ضخیم فولیکولار هستند که مترشحه آندروژن فراوان می باشند و این امر باعث افزایش سطح تستوسترون آزاد، عدم تخمک گذاری و افزایش نسبت LH[2] به FSH[3] و هیپرپرولاکتینمی می شود (۵). تحقیقات مختلف بیانگر تأثیر سوء مواد مخدر بر هورمون های جنسی و سلول های جنسی و در نتیجه بر توانایی تولیدمثل در افراد می باشند. در موش های ماده، برای مثال نشان داده است که تجویز مرفین[4] در دوران بارداری سبب اختلال در سیکل جنسی می گردد (٦). اپیوئید[5] به مجموعه‌ی مواد طبیعی و شیمیایی مسکن شبه تریاک گفته می شود که عملکرد آن ها در بدن مانند کار انتقال‌دهنده‌های عصبی ضد درد است که این ناقلین از طریق تأثیر بر سیستم عصبی مرکزی موجب تخفیف احساس درد می شوند (۷). اپیوئیدها دارای دو اثر ثابت بر روی نورون ها هستند که یکی انسداد کانال های کلسیمی دریچه دار حساس به ولتاژ موجود در پایانه های عصبی پیش سیناپسی است که این روند منجر به کاهش آزادسازی ناقلین عصبی مانند گلوتامات و کلسی تونین می شود و دیگری باز شدن کانال های پتاسیمی موجود در پایان های عصبی پس سیناپسی است که این امر به هایپرپلاریزاسیون و مهار نورون ها می انجامد (۸). گیرنده های اپیوئیدی از خانواده‌ی رسپتور های جفت شونده با پروتئین G هستند ولی پپتیدهای اپیوئیدی به صورت انحصاری به یک زیر مجموعه از این نوع رسپتور وابسته نیستند (۹،۱۰). در اوایل قرن نوزدهم Friedrich Sertürner داروساز آلمانی ماده‌ی قلیایی فعالی را از شیره خام جدا شده از تخمدان نارس خشخاش جدا کرد که به سبب خاصیت آرام بخشی، آن را مرفین نامید (۱۱). مرفین با فرآیندهای تخمدانی تداخل دارد و تاکنون شواهد به دست آمده از مطالعه بر روی حیوانات حاکی از آن است که این ماده احتمالاً باعث کاهش باروری می شود (۱۲). مصرف مزمن اپیوئیدها می تواند منجر به بروز سندرم تخمدان پلی کیستیک گردد (۱۳). طبق یافته های قبلی مرفین، این داروی مسکن بر روی تخمدان اثر التهابی دارد. اپیوئیدهای درون زاد ترشح LH را در پاسخ به GnRH افزایش می دهند. طبق شواهد، افزایش LH منجر به تولید آندروژن اضافی توسط تخمدان ها و مقاومت به انسولین می شود. مطالعات نشان داده است که تزریق محیطی مرفین سبب ایجاد PCOS و موجب افزایش ضخامت دیواره های فولیکول ها که کیستیک شده اند می شود (١٦–١٤). با توجه به این پیشینه‌ی مطالعاتی، اثرات مضر مواد مخدر (خاصه مرفین) بر سیستم های داخلی از جمله سیستم تولیدمثلی و مکانیسم های بروز کیست زایی تحت القای مرفین کاملاً شناخته شده نیست. با عنایت به نسبت افزایش یافته سو مصرف مواد مخدر در جوامع بشری، تاکنون در این آزمایشگاه به کمک موش بزرگ آزمایشگاهی (جنس ماده از نژاد ویستار) تأثیر مواد اپیوئیدی (خاصه مرفین) بر تخمدان (کیست زایی) مورد بررسی قرار است که دست آوردهایی نیز داشته است که از میان این دست آوردها می توان به چند کیستیک شدن تخمدان های حیوان با دریافت محیطی (داخل صفاقی) و مرکزی (میکرواینجکشن به هسته میانی– شکمی هیپوتالاموس) این ماده اشاره کرد که

[1] Polycystic ovary syndrome
[2] Luteinizing hormone
[3] Follicle-stimulating hormone
[4] Morphine
[5] Opioids

گرچه خود یافته ای قابل تعمق می باشد ولی از نظرگاه مکانیسم عمل (ساز و کار) بسیار ناشناخته است؛ لذا در این پژوهش تداخل متوکلوپرامید (آنتاگونیست گیرنده دوپامینی نوع ۲ یا D2) را در کیست زایی القایی با مرفین در این حیوان مورد بررسی قرار داده ایم.

مواد و روش‌ها

حیوانات مورد آزمایش

در این پژوهش از تعداد ٤٨ سر موش بزرگ آزمایشگاهی ماده نژاد ویستار در محدوده ی وزنی ۲۵۰-۲۲۰ گرم استفاده گردید. در آغاز این حیوانات (در سن ۲۱ روزگی) از کلونی مولد موجود در مرکز نگهداری و پرورش حیوانات آزمایشگاهی دانشگاه شاهد (تحت نظر متخصص حیوانات) تهیه شدند و سپس طی روندی که ٦ هفته طول کشید، ابتدا (تا رسیدن به سن بلوغ) جداگانه در قفس هایی مجاور مولد نگه داری شدند (به منظور حذف مؤلفه استرس) و پس از بلوغ، تحت شرایط ایزوله (باکره)، روزانه مورد بررسی فاز استروس قرار گرفتند (تست پاپ اسمیر) تا با تشخیص فاز دی استروس، بلافاصله از آن ها برای ایجاد مدل PCOS به کمک تزریق داخل صفاقی مرفین (5 mg/kg) استفاده گردد. این حیوانات به طور تصادفی به گروه های کنترل و آزمودنی تقسیم شدند و آزمایش‌ها در زمان های معینی طبق برنامه ریزی و بر اساس کد اخلاق کار با حیوانات آزمایشگاهی وزارت بهداشت (۱۳۹۸) که مبتنی بر بیانیه هلسینکی می باشد و طی دوره های کسب مهارت کار با حیوانات آزمایشگاهی (زیر نظر استاد راهنما) انجام گرفت.

داروهای مورد استفاده

مرفین (مرفین سولفات، خرید از شرکت تماد با مجوز رسمی از وزارت بهداشت)، متوکلوپرامید (metoclopramide) هیدروکلراید (تهیه شده از شرکت تولید دارو) و کتامین (۱۰ درصد) و زایلیزین (۲ درصد) (خریداری شده از داروخانه دانشکده دامپزشکی دانشگاه تهران).

روند تجویز دارو

٤٨ سر موش بزرگ آزمایشگاهی ماده نژاد ویستار (پس از بررسی فاز استروس به شرحی که در فوق اشاره شد) به طور تصادفی به ۸ گروه (آزمودنی و شاهد یا کنترل) گروه بندی شدند. به گروه اول به عنوان گروه کنترل (٦ سر) طی آزمایش تنها سالین (۱ میلی‌لیتر/کیلوگرم) به طور داخل صفاقی تزریق گردید. به گروه دوم، مرفین (۵ میلی گرم/کیلوگرم) به شکل داخل صفاقی تزریق شد. به گروه های سوم تا پنجم متوکلوپرامید (۱ و ۲ و ٤ میلی گرم/کیلوگرم) به طور داخل صفاقی تزریق گردید. این مقادیر از آنتاگونیست (۱ و ۲ و ٤ میلی گرم/کیلوگرم)، ۲۰ دقیقه پیش از تزریق مرفین (۵ میلی گرم/کیلوگرم)، در سه گروه دیگر (ششم تا هشتم) داخل صفاقی تزریق شد.

بافت شناسی و آسیب شناسی نمونه های جدا شده از حیوان

پس از اتمام کار (٤٨ ساعت بعد از تزریق دارو) جهت جداسازی نمونه های تخمدان و رحم، ابتدا حیوان تحت بیهوشی با کتامین-زایلیزین قرار گرفت و سپس با یک برش در محوطه شکم، نمونه های مذکور پس از جداسازی بافت چربی اطرافشان با کولیس بیومتری (طول، عرض و قطر آن ها اندازه گیری شد) و سرانجام در فرمالین ۱۰ درصد تثبیت شدند (تخمدان های راست و چپ و یک سوم میانی شاخ های رحم به صورت مجزا به داخل ظروف Urine bottle حاوی فرمالین ۱۰٪ انتقال داده شدند تا حداقل ٤٨ الی ۷۲ ساعت بعد قابل بررسی بافتی باشند)، در پایان موش‌ها تک به تک یا دو به دو درون دستگاه گاز CO_2 دچار مرگ خوب (یوتانزی) شدند.

برش گیری و رنگ آمیزی نمونه های بافتی

شامل هفت مرحله به شرح زیر بود: ۱) فیکساسیون، ۲) نمونه برداری یا پاس دادن، ۳) آبگیری و آغشتگی، ٤) قالب‌گیری، ۵) برش با میکروتوم، ٦) رنگ‌آمیزی،۷) مونتاژ لام و لامل که مرحله تثبیت (fixation) جهت حفظ ساختمان فیزیکی بافت و برای جلوگیری از اتولیز (Autolysis) انجام شد و لازم بود که نمونه بلافاصله

درون ماده فیکساتیو (فرمالین ۱۰٪) قرار بگیرد و برای آبگیری و آغشتگی از دستگاهی به نام تیشو پروسسور (Tissue Processor) استفاده گردید (شامل دوازده ظرف حاوی محلول های مختلف برای آبگیری، شفاف کردن و آغشتگی با پارافین) و برش های ۵- ٤ میکرومتری تهیه و در نهایت پس از رنگ‌آمیزی، مونتاژ نمونه بر روی سطح لام و لامل گذاری انجام شد.

رنگ آمیزی هماتوکسیلین – ائوزین

در این روش، ابتدا نمونه ها ۳ حمام گزیلول (هر کدام به مدت ۵ دقیقه) را برای پارافین زدایی سپس ٤ تعویض الکل در درجات مختلف (هر کدام به مدت ۲-۱ دقیقه) و بعد شستشو با آب مقطر را پشت سر گذاشتند و سپس بلافاصله در ظرف حاوی هماتوکسیلین ۲۰ درصد قرار داده شدند (۱۵-۱۰ دقیقه). بعد از این مرحله نمونه‌ها با آب مقطر شستشو داده شدند. لام‌ها، پس از این مرحله داخل اسید الکل شناور شدند تا رنگ های اضافی داخل بافت از بین برود. سپس نوبت به کربنات کلسیم رسید. این محلول باعث تمایز زمینه بافت، هماتوکسیلین موجب آبی رنگ شدن هسته سلول ها و ظرف بعدی حاوی ائوزین (چند ثانیه) دلیل قرمز شدن سیتوپلاسم بود. سرانجام نمونه ها با آب مقطر شستشو داده شده، بعد از قرار گرفتن در داخل ٤ ظرف الکل (چند ثانیه در هر یک)، ۲ ظرف آخر شامل گزیلول (چند دقیقه در هر یک) را برای شفاف شدن گذراندند. آن ها در نهایت به کمک چسب انتلان (خرید از شرکت مرک آلمان) مونتاژ شدند.

روش های آنالیز آماری

داده ها به وسیله ی نرم افزار SPSS بررسی شدند. تمام داده ها بعد از تست نرمالیتی به کمک آنالیز واریانس بررسی گردیدند. برای مقایسه ی کلیه ی میانگین ها از آنالیز واریانس (ANOVA) یک طرفه استفاده گردید در صورت بروز اختلاف معنی دار ($p<0/05$) از Tukey's *post-hoc* استفاده شد. در این آزمون متعاقب، اختلاف کلیه گروه ها با یگدیگر بررسی گردید ولی در گراف به منظور جلوگیری از سردرگمی تنها اختلاف گروه ها با کنترل ستاره دار نمایش داده شد.

نتایج

یافته های هیستوپاتولوژی تخمدان

اثر یک بار تزریق مرفین بر کیست زایی تخمدانی: مرفین در دوز ۵ میلی گرم بر کیلوگرم، یک بار به تنهایی به صورت داخل صفاقی تزریق شد و در مقابل گروه کنترل فقط یک میلی لیتر بر کیلوگرم سالین را به صورت داخل صفاقی دریافت کرد. ٤۸ ساعت بعد حیوانات بیهوش و بافت های تخمدان خارج شده، در فرمالین ۱۰٪ قرار گرفتند. سپس از آن ها برش بافتی تهیه شد و با روش هماتوکسیلین-ائوزین رنگ آمیزی و مورد بررسی میکروسکپی قرار گرفتند. مشاهدات بافتی نشان داد که دوز ۵ میل گرم بر کیلوگرم مرفین، نسبت به کنترل، در ایجاد کیست های تخمدانی مؤثر است. تخمدان موش کنترل، فاقد کیست های فولیکولی ولی تخمدان موش دریافت کننده مرفین دارای کیست های فولیکولی دیواره-ضخیم حاشیه ای است (شکل ۱).

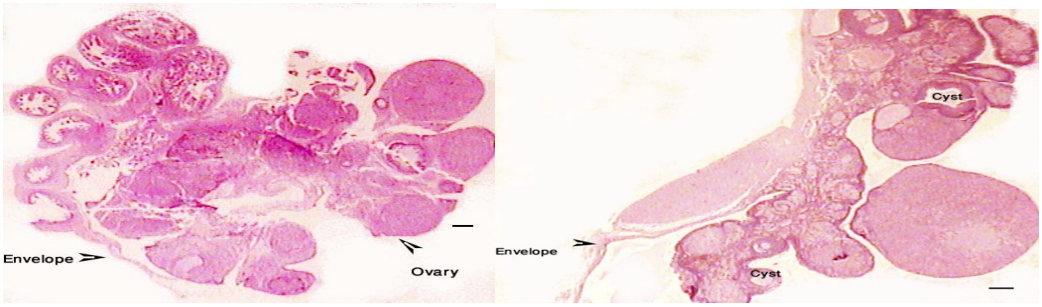

شکل۱. تصویر بافتی تخمدان موش های کنترل (سمت چپ) و دریافت کننده مرفین (سمت راست). گروه کنترل فقط سالین (۱ میلی لیتر بر کیلوگرم) را به صورت داخل صفاقی دریافت کرد. مرفین (۵ میلی گرم بر کیلوگرم)، یک بار به تنهایی به صورت داخل صفاقی تزریق شد. ٤٨ ساعت بعد حیوانات بیهوش شده، تخمدان ها خارج و درون فرمالین ۱۰٪ تثبیت شدند. سپس برش بافتی تهیه و با روش هماتوکسیلین-ائوزین بررسی شد. دوز ۵ میل گرم بر کیلوگرم مرفین نسبت به کنترل در ایجاد کیست های تخمدانی مؤثر و تخمدان موش تیمار شده با مرفین (سمت راست) دارای کیست فولیکولار است (خط مقیاس در تصویر برابر 100 m μ).

اثر یک بار تزریق متوکلوپرامید به تنهایی و یا پیش تزریق متوکلوپرامید مقدم بر مرفین بر کیست زایی تخمدانی

متوکلوپرامید در دوزهای مختلف (۱، ۲، ٤ میلی گرم بر کیلوگرم) یک بار به تنهایی به صورت داخل صفاقی در سه گروه تزریق شد (هر گروه متشکل از ٦ سر موش) و برای بررسی اثر تداخلی آن بر مرفین، متوکلوپرامید یک بار در دوز های مختلف (۱، ۲، ٤ میلی گرم بر کیلوگرم) ۲۰ دقیقه مقدم بر مرفین به صورت داخل صفاقی تزریق گردید. ٤٨ ساعت بعد حیوانات بیهوش و بافت های تخمدان خارج شده، درون فرمالین ۱۰٪ قرار گرفتند. سپس از آن ها برش بافتی تهیه شد و با روش هماتوکسیلین-ائوزین تحت رنگ آمیزی و بررسی قرار گرفتند. گروه کنترل فقط یک میلی لیتر بر کیلوگرم سالین را به صورت تزریق داخل صفاقی دریافت کرد. طبق بررسی تغییرات معنی داری در گروه های دریافت کننده متوکلوپرامید تنها نسبت به گروه کنترل (مراجعه شود به شکل ۱) مشاهده نشد و فولیکول ها در مراحل مختلف رشد (به ویژه فولیکول های Graafian یا رسیده) قرار داشتند ولی طبق این شواهد، پیش تزریق متوکلوپرامید، مقدم بر مرفین، باعث تشدید اثر کیست زایی مرفین گردید (شکل ۲).

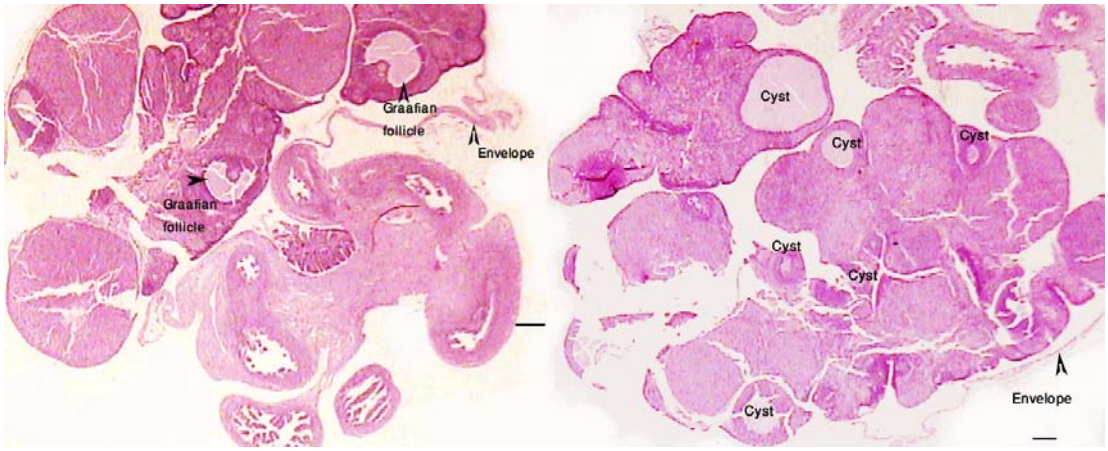

شکل ۲. تصویر بافتی تخمدان موش های دریافت‌کننده‌ی متوکلوپرامید به تنهایی (سمت چپ) و مقدم بر مرفین (سمت راست). متوکلوپرامید در دوز های مختلف (۱ ، ۲، ٤ میلی گرم برکیلوگرم) به تنهایی و یا مقدم بر مرفین (۲۰ دقیقه قبل از تزریق آن) یک بار به صورت داخل صفاقی تزریق شد و گروه کنترل فقط یک میلی لیتر بر کیلوگرم سالین را به صورت داخل صفاقی دریافت کرد. ٤٨ ساعت بعد حیوانات بیهوش و بافت های تخمدان خارج و درون فرمالین ۱۰٪ قرار داده شدند. سپس از آن ها برش بافتی تهیه شد و به روش هماتوکسیلین-ائوزین رنگ آمیزی و بررسی شدند. در گروه های دریافت کننده متوکلوپرامید تنها، نسبت به گروه کنترل (مراجعه شود به شکل ۱)، تغییرات معنی داری مشاهده نشد ولی پیش تزریق متوکلوپرامید بر مرفین باعث تشدید اثر کیست زایی مرفین گردید و تخمدان ساختار پلی کیستیک را با تعداد کیست های بیشتری (در واحد سطح) نشان داد (خط مقیاس در تصویر برابر 100 m μ).

یافته های هیستوپاتولوژی رحم

اثر یک بار تزریق مرفین و متوکلوپرامید بر بافت رحم

مرفین در دوز ۵ میلی گرم بر کیلوگرم، یک بار به تنهایی به صورت داخل صفاقی تزریق شد. متوکلوپرامید یک بار در دوز های مختلف (۱، ۲، ٤ میلی گرم برکیلوگرم) مقدم بر مرفین (۲۰ دقیقه قبل از آن) به صورت داخل صفاقی تزریق شد. گروه کنترل فقط یک میلی لیتر بر کیلوگرم سالین را داخل صفاقی دریافت کرد. ٤٨ ساعت بعد حیوانات بیهوش شدند و بافت های رحم خارج و درون فرمالین ۱۰٪ قرار داده شد. سپس از آن ها برش بافتی تهیه شده، با روش هماتوکسیلین-ائوزین رنگ آمیزی و مورد بررسی قرار گرفتند. طبق بررسی های بافتی دوز ۵ میلی گرم بر کیلوگرم مرفین نسبت به کنترل تا حدودی در ایجاد التهاب رحم و پیش تیمار متوکلوپرامید در رفع این اثر مؤثر بود (شکل ۳).

شکل ۳. تصویر بافتی رحم در موش های دریافت‌کننده‌ی مرفین تنها و گروه های پیش تزریق متوکلوپرامید (که مقدم بر مرفین متوکلوپرامید را دریافت کردند). مرفین در دوز ۵ میلی گرم بر کیلوگرم، یک بار به تنهایی به صورت داخل صفاقی تزریق شد. متوکلوپرامید یک بار، در دوز های مختلف (۱، ۲، ٤ میلی گرم بر کیلوگرم) مقدم بر مرفین (۲۰ دقیقه قبل از آن) به صورت داخل صفاقی تزریق شد. ٤٨ ساعت بعد حیوانات بیهوش و بافت های رحم خارج شدند و درون فرمالین ۱۰٪ قرار گرفتند. سپس برش بافتی تهیه شده، با روش هماتوکسیلین-ائوزین رنگ آمیزی و مورد بررسی قرار گرفتند. طبق نتایج دوز ۵ میلی گرم بر کیلوگرم مرفین باعث افزایش نسبی قطر رحم شد (تصویر سمت چپ) که این اثر در پی پیش تیمار با متوکلوپرامید مرتفع گردید (تصویر سمت راست). مقیاس در تصاویر بافتی برابر $100\ \mu m$ است.

اثر یک بار تزریق مرفین و متوکلوپرامید بر روی تعداد کیست های تخمدانی

مرفین در دوز ۵ میلی گرم بر کیلوگرم و متوکلوپرامید در دوزهای مختلف (۱، ۲، ٤ میلی گرم بر کیلوگرم) یک بار به تنهایی به صورت داخل صفاقی تزریق شدند (٦ موش در هر گروه). گروه کنترل فقط سالین (یک میلی لیتر بر کیلوگرم) را به صورت داخل صفاقی دریافت کرد. بر اساس ANOVA مرفین پاسخ معنی داری داشت و آنالیز تعقیبی با توکی Tukey's *post-hoc* نیز مرفین را در ایجاد کیست های تخمدانی نسبت به کنترل مؤثر نشان داد (نمودار ۱). در حالی که در گروه های دریافت‌کننده‌ی متوکلوپرامید به تنهایی، تفاوت معنی داری با گروه کنترل ایجاد نشد (نمودار ۱). تزریق متوکلوپرامید مقدم بر مرفین (متوکلوپرامید یک بار ۲۰ دقیقه قبل از مرفین به صورت داخل صفاقی تزریق شد) پاسخ معنی دار ایجاد ($p<0.05$) و اثر کیست زایی مرفین را تشدید کرد.

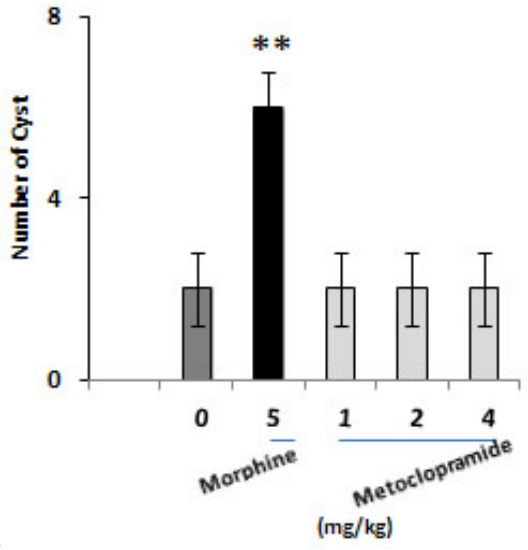

نمودار ۱. اثر مرفین و متوکلوپرامید به تنهایی بر روی تعداد کیست های تخمدانی. مرفین در دوز ۵ میلی گرم بر کیلوگرم و متوکلوپرامید در دوزهای مختلف (۱، ۲، ٤ میلی گرم بر کیلوگرم) یک بار به تنهایی به صورت داخل صفاقی تزریق شدند (٦ موش در هر گروه). صفر گروه کنترل (٦ موش) را نشان می دهد که فقط سالین (یک میلی لیتر بر کیلوگرم) را به صورت داخل صفاقی دریافت کرد. آنالیز تعقیبی با توکی Tukey's *post-hoc* مرفین را در ایجاد کیست های تخمدانی نسبت به کنترل مؤثر نشان می دهد (**$p<0.01$) در حالی که گروه های دریافت‌کننده‌ی متوکلوپرامید به تنهایی، تفاوت معنی دار با گروه کنترل ندارند.

اثر یک بار تزریق مرفین و متوکلوپرامید بر روی قطر تخمدان

مرفین یک بار به تنهایی در دوز ۵ میلی گرم بر کیلوگرم و متوکلوپرامید در دوزهای مختلف (۱، ۲، ٤ میلی گرم بر کیلوگرم) به صورت داخل صفاقی تزریق شدند. گروه کنترل فقط یک میلی لیتر بر کیلوگرم سالین دریافت کرد. مرفین باعث افزایش نسبی قطر تخمدان شد در حالی که گروه های دریافت‌کننده‌ی دوزهای ۱ تا ٤ متوکلوپرامید، تفاوت معنی دار نشان ندادند.

اثر یک بار تزریق مرفین و متوکلوپرامید بر روی طول شاخ رحم

مرفین در دوز ۵ میلی گرم بر کیلوگرم و متوکلوپرامید در دوزهای مختلف (۱، ۲، ٤ میلی گرم بر کیلوگرم) یک بار به تنهایی به صورت داخل صفاقی تزریق شدند. گروه کنترل فقط یک میلی لیتر بر کیلوگرم سالین گرفت. مرفین نسبت به کنترل در کاهش نسبی طول شاخ رحم مؤثر بود ولی در گروه های دریافت‌کننده‌ی دوزهای ۱ تا ٤ متوکلوپرامید، طول شاخ رحم تفاوت معنی دار نشان نداد. در تزریق متوکلوپرامید مقدم بر مرفین (متوکلوپرامید یک بار در دوز های مختلف ۲۰ دقیقه قبل از مرفین به صورت داخل صفاقی تزریق شد) پاسخ معنی دار و کاهش نسبی طول رحم اتفاق افتاد.

یافته های حاصل از بررسی وزن حیوانات

وزن تمام حیوانات قبل از آزمایش و پس از انجام آن سنجیده شد و تفاوت معنی داری مشاهده نگردید.

بحث و نتیجه‌گیری

بررسی حاضر به منظور نشان دادن اثر مرفین بر تخمدان موش بزرگ آزمایشگاهی ماده نژاد ویستار و همچنین تداخل بین مرفین و متوکلوپرامید در ایجاد کیست های تخمدانی صورت پذیرفت. طبق این نتایج حیوان در اثر دریافت دوز ۵ میلی گرم بر کیلوگرم مرفین، به صورت داخل صفاقی، دارای تخمدان پلی کیستیک شد. تخمدان موش هایی که فقط متوکلوپرامید را در دوزهای مختلف (۱، ۲، ٤ میلی گرم/کیلوگرم) به صورت داخل صفاقی دریافت کردند دارای ساختار پلی کیستیک نبود. ولی با شدتی بیشتر (نسبت به دریافت مرفین تنها)، حیواناتی که پیش تزریق متوکلوپرامید را در دوزهای مختلف (۱، ۲، ٤ میلی گرم/کیلوگرم) مقدم بر مرفین (۵ میلی گرم بر کیلوگرم) به صورت داخل صفاقی دریافت کردند، دارای ساختار پلی کیستیک در تخمدان بودند. بر اساس یافته های این پژوهش قطر تخمدان چپ و راست در گروه دریافت‌کننده دوز ۵ میلی گرم بر کیلوگرم مرفین نسبت به کنترل افزایش نسبی داشت، اما قطر تخمدان ها در گروه های دریافت‌کننده‌ی دوزهای مختلف متوکلوپرامید تنها (۱، ۲، ٤ میلی گرم/کیلوگرم) تفاوتی را منعکس نمی کرد. نتایج حاضر همچنین حاکی از کاهش نسبی طول شاخ های چپ و راست رحم تحت دوز ۵ میلی گرم بر کیلوگرم مرفین

نسبت به کنترل می باشد، اما طول شاخ رحم چپ و راست در گروه های که فقط دریافت‌کننده‌ی دوز های مختلف متوکلوپرامید (۱، ۲، ٤ میلی گرم/کیلوگرم) بودند تفاوت معنی داری را نشان نداد. قابل توجه آنکه افزایش نسبی قطر رحم در گروه های دریافت‌کننده‌ی مرفین + متوکلوپرامید (که متوکلوپرامید را مقدم بر مرفین دریافت کردند) جبران شد. طبق یافته های قبلی مرفین و سایر مواد مخدر می توانند با تأثیر بر محور هیپوتالاموس –هیپوفیز – تخمدان موجب کاهش میزان اثر هیپوتالاموس بر روی هیپوفیز و در نتیجه کاهش LH و FSH و کاهش تعداد فولیکول های بالغ و مهار تخمک گذاری گردند. استفاده از مرفین باعث عدم رشد کامل فولیکول ها و افزایش آترزی آن ها می شود به طوریکه فولیکول ها در ادامه سیر تکاملی خود بدون آزاد کردن تخمک، به فرم فولیکول های کیستیک در می آیند (۱۸،۱۷). مرفین در این پژوهش احتمالاً از طریق مکانیسمی وابسته به دوپامین باعث ایجاد ساختار پلی کیستیک در تخمدان موش گردیده چراکه انسداد گیرنده های نوع دوم (D2) دوپامین (که در این تحقیق به کمک متوکلوپرامید حادث شد)، به تشدید کیست زایی القاشده با مرفین انجامید؛ اما باید ذکر نمود که در پژوهش های قبلی مرفین در تغییر میزان نوراپی نفرین هیپوتالاموس و کاهش سطح پلاسمایی هورمون لوتینی (LH) مؤثر دانسته شده است. طبق آن یافته ها، تیمار با مرفین ممکن است با مهار آزاد شدن هورمون لوتینی بر شکل گیری جسم زرد و تکوین فولیکول ها مؤثر افتد و باعث مهار تخمک گذاری گردد (۲۰،۱۹). همچنین محققین دریافته اند که مرفین باعث تحریک آزادسازی پرولاکتین به وسیله مهار فعالیت نورون های (TIDA (Tuberoinfundibular dopamine neurons می شود که در نتیجه این امر، دوپامین کمتری در سیستم پورتال هیپوفیزی آزاد می شود و ترشح پرولاکتین افزایش می یابد (۲۱). مشاهده شده است که اوپیوئید ها فعالیت نورون های TIDA منشأ گرفته از هسته قوسی هیپوتالاموس را که آکسون آن ها به برجستگی میانی ختم می شود، از طریق گیرنده های μ و κ هیپوتالاموس سرکوب می کنند و از این راه ترشح پرولاکتین را افزایش می دهند (۲۲). این یافته ها باعث تقویت مکانیسم دوپامینی پیشنهادی حاضر به شمار می آیند. دیگران به احتمال برهمکنش بین مرفین و فاکتورهای التهابی موجود در تخمدان اذعان داشته، مرفین را عامل مهار کلیرانس کبدی و القاکننده ترشح انسولین از کبد (هایپرانسولینی) معرفی نموده اند. این مؤلفین به دلیل تأثیر مستقیم انسولین بر گیرنده های IGF-1 موجود بر روی سلول های تکای تخمدانی و مهار سیتوکروم P450c17α، افزایش آندروژن تولیدی از لایه تکای مذکور را امری بدیهی و این پیامد را در القای سندروم تخمدان پلی کیستیک مؤثر دانسته اند (۲۳). ولی در این تحقیق به این جزییات پرداخته نشده است بلکه بر روی ساز و کار دوپامینی و احتمال نقش مهاری اولیه دوپامین بر ترشح پرولاکتین توجه شده است. حال باید متذکر شویم که با انسداد گیرنده های دوپامینی، توسط متوکلوپرامید، احتمال راه اندازی این مکانیسم یعنی هیپرپرولاکتینمی وجود دارد. گفتنی است که هیپرپرولاکتینمی در زنانی که دارای هیپر آندروژنیسم و PCOS هستند به طور شایع مشاهده می شود. در این افراد، اغلب علل دیگری که موجد هیپرپرولاکتینمی (از جمله وجود تومور در سلول های مولد پرولاکتین در هیپوفیز) باشند وجود ندارد و به نظر می رسد که سطح بالای پرولاکتین، خود متعاقب ابتلا به PCOS در آن ها ایجاد می شود (۲٦-۲٤). به طور قطع تنظیم کننده اصلی ترشح پرولاکتین، دوپامین است که از نورون های دوپامینرژیک (TIDA) ترشح می گردد (۲۵). دوپامین از طریق عروق سیستم باب هیپوتالاموس- هیپوفیز به هیپوفیز جلویی منتقل شده، گیرنده های دوپامین D2 را در سطح سلول های لاکتوتروف فعال می کند و از این راه ترشح پرولاکتین را مهار می سازد (۲۷،۲٦). در این پژوهش پیش تزریق متوکلوپرامید به عنوان آنتاگونیست رقابتی گیرنده دوپامین، باعث افزایش کیست زایی گردید.

متوکلوپرامید از طریق اثر آنتاگونیستی خود بر گیرنده های دوپامینی (مقدم بر مرفین) ساختارهای کیستی القاشده توسط مرفین را احتمالاً با حذف اثر مهاری دوپامین بر ترشح پرولاکتین افزایش می دهد؛ بنابراین ایجاد ساختارهای کیستیک در PCOS می تواند وابسته به مسیر پرولاکتینی باشد. این تفسیر از آنجا نشات می گیرد که این آنتاگونیست به تنهایی تأثیر کیست زایی نشان نداده است و مطالعات قبلی اثر تنظیمی دوپامین را بر ترشح پرولاکتین تأیید می نمایند (۲۲-۲۰). قطر رحم در گروه های دریافت‌کننده‌ی مرفین در این پژوهش افزایش نسبی یافت که ، می توان این امر را ناشی از نقش مرفین در افزایش فعالیت نیتریک اکسید سینتاز و افزایش سنتز نیتریک اکساید (NO) دانست که یک تحقیق قبلی این امر را بسیار محتمل ارزیابی نموده است (۲۸). بر طبق برخی مطالعات، تولید بیش از حد نیتریک اکساید در بدن از جمله رحم می تواند منجر به سمیت سلولی، التهاب، سرطان، اختلالات خود ایمنی و باز جذب جنینی شود (۲۹). اینکه احتمالاً با حذف اثر مهاری دوپامین بر ترشح پرولاکتین و افزایش سطح محیطی این هورمون، با اثر التهابی مذکور مقابله شده، مسئله ای است که اکنون قابل طرح می باشد و بدین ترتیب می توان تفسیر کرد که چگونه، در روند تزریق تلفیقی آنتاگونیست و مرفین، اثر نسبی التهابی مرفین بر رحم برداشته شد. زیرا احتمال دارد که این امر وابسته به مسیر پرولاکتینی باشد و بنابراین این هورمون بر بروز التهاب که به احتمال زیاد وابسته به تحریک سیستم پیش التهابی نیتریک اکساید است اثر بازدارنده دارد. این مباحث به تحقیقات آینده نیاز دارد تا کاملاً روشن شوند.

قدردانی

از دانشگاه شاهد بابت حمایت از طرحواره های تحصیلات تکمیلی در قالب گرنت دانشجو و استاد راهنما که برای انجام این پژوهش استفاده شد قدردانی می شود.

منابع

1. Johnson JH, Rosecrans JA. Blockade of ovulation by methadone in the rat: a centralnervous system mediated acute effect. The Journal of Pharmacology and Experimental Therapeutics 1980; 213(1):110.

2. Diamanti-Kandarakis E, Kouli CR, Bergiele AT, Filandra FA, Tsianateli TC, Spina GG, et al. A survey of the polycystic ovary syndrome in the Greek island of Lesbons: hormonal and metabolic profile. Journal of Clinical Endocrinology and Metabolism 1999; 84:4006-11.

3. Dunaif A, Polycystic ovary syndrome in 2011: genes, aging and sleep apnea in polycystic ovary syndrome. Nature Reviews Endocrinology 2011;20:72-4.

4. Creatsas G, Koliopoulos C, Mastorakos G. Combined oral contraceptive treatment of adolescent girls with polycystic ovary syndrome. Lipid Profile. The Annals of the New York Academy of Sciences 2000; 900:245-52.

5. Siddiqui A, Haq S, Shah BH. Prenatal exposure to morphine disrupts brain norepinephrine, ovarian cyclicity and sexual respectivity in rats. Pharmacology Biochemistry and Behavior 1997; 58(1):243-248.

6. Van Ree JM, Gerrits MA, Vanderschuren LJ. Opioids, reward and addiction: an encounter of

biology, psychology, and medicine. Pharmacological Reviews 1999; 51(2): 341-396.

7. Katzung BG, Masters SB, Trevor AJ. Basic and clinical pharmacology. Vol. 8 Toronto: Lange Medical Books/McGraw-Hill 2001.

8. Lembo PM, Grazzini E, Groblewski T, O'Donnell D, Roy MO, Zhang J, et al. Proenkephalin A gene products activate a new family of sensory neuron-specific GPCRs. Nature Neuroscience 2002; 5(3):201-209.

9. Gear RW, Miaskowski C, Gordon NC, Paul SM, Heller PH, Levine JD. Kappa−opioids produce significantly greater analgesia in women than in men. Nature Medicine 1996; 2(11):1248-1250.

10. Van Ree JM, Gerrits MA, Vanderschuren LJ. Opioids, reward and addiction: an encounter of biology, psychology, and medicine. Pharmacological Reviews 1999; 51(2):341-96

11. Mahmoudian A, Dehghan M, Jafarpour M. The effect of morphine administration on structure and ultrastructure of uterus in pregnant mice. Iranian Journal of Reproductive Medicine 2010; 8:111-8.

12. Xita, N, Tsatsoulis A. Fetal Programming of Polycystic Ovary Syndrome by Androgen Excess: Evidence from Experimental, Clinical, and Genetic Association Studies. Journal of Clinical Endocrinology and Metabolism 2006; 91(5):1660-6.

13. Gallinelli A, Ciaccio I, Giannella L, Salvatori M, Marsella T, Volpe A. Correlations between concentrations of interleukin-12 and interleukin-13 and lymphocyte subsets in the follicular fluid of women with and without polycystic ovary syndrome. Fertility and Sterility 2003; 79(6):1365-72.

14. Smith YR, Stohler CS, Nichols TE, Bueller JA, Koeppe RA, Zubieta JK. Pronociceptive and antinociceptive effects of estradiol through endogenous opioid neurotransmission in women. The Journal of Neuroscience 2006; 26(21):5777-85.

15. Eyvazzadeh AD, Pennington KP, Pop-Busui of the endogenous opioid system in polycystic ovary syndrome. Fertility and Sterility 2009; 92(1):1-12.

16. Dehghan M, Jafarpour M, Mohmoudian A. The effect of morphine administration on structure and ultrastucture of uterus in pregnant mice. Iranian Journal of Reproductive Medicine 2010; 8(3):111-8.

17. Shariff J, Olsom L. Hormonal regulation of nitric oxide synthase and their cell specific Expression during Follicular Development in the rat ovary I. Endocrinology 1997; 138(1):460-8.

18. Gomes RCT, Verna C, Simoes RS, Wolff RB, Baracat EC, Soares-Jr JM. Baracat; José Maria Soares-Jr. Effects of metoclopramide on the mouse anterior pituitary during the estrous cycle. Federal University of São Paulo 2011; 66(6):1101-04.

19. Deyo SN, Swift RM, Miller FJ. Morphine and endorphins modulate dopamine turnover in rat median eminence. Proceedings of the National Academy of Sciences of the United States of America 1979; 76:3006-9.

20. Ferland L, Fuxe K, Eneroth P, Gustafsson JA, Skett P. Effects of methionine enkephalin on prolactin release and catecholamine levels and turnover in the median eminence. European Journal of Pharmacology 1977; 43:89-90.

21. Grosvener CE, Goodman GT, Mena F. Control of the multiphase secretion of prolactin in the lactating rat. In: Mena F and Valverde-R C. (Eds.), Prolactin Secretion A Multidisciplinao' Approach. Academic, New York 1984: 275.

22. Darban Fooladi M, Karami M, Jalali Nadoushan MR, Lakzaei F. Ovarian Polycystic Induction with Morphine in Wistar Rat. Journal of Basic and Clinical Pathophysiology 2014-2015; 3(1):1-6.

23. Lopes IMRS, Baracat MCP, JesusSimões M, SantosSimões R, Baracat EC, Soares JM. Endometrium in women with polycystic ovary syndrome during the window of implantation. Revista da Associação Médica Brasileira (English Edition) 2011; 57(6):688-95.

24. Legro RS, Arslanian SA, Ehrmann DA, Hoeger KM, Murad MH, Pasquali R et al. Diagnosis and treatment of polycystic ovary syndrome: an endocrine society clinical practice guideline. Journal of Clinical Endocrinology and Metabolism 2013; 98(12):4565-92.

25. Gomes RCT, Verna C, Simoes RS, Wolff RB, Baracat EEC, Soares-Jr JM. Effects of metoclopramide on the mouse anterior pituitary during the estrous cycle. Federal University of São Paulo 2011; 66(6):1101-04.

26. Freeman ME, Kanyicska B, Lerant A, Nagy G. Prolactin: structure, function, and regulation of secretion. Physiological Reviews 2000; 80:1523-1631.

27. Dubey PK, Sharma GT. Nitric Oxide and Ovarian Folliculogenesis: A Possible Role in Follicular Atresia-A Review 2016.

28. Cella M, Farina MG, Dominguez Rubio AP, Girolamo GD, Ribeiro ML, Franchi AM. Dual effect of nitric oxide on uterine prostaglandin synthesis in amurine model of preterm labour. British Journal of Pharmacology 2010; 161:844-55.