

## عصاره آبی - الکی مریم گلی (Salvia officinalis) بر تغییرات تعداد سلول‌های زاینده بافت بیضه در موش صحرایی نر بالغ دیابتی

نویسندگان: مریم میرچناری<sup>۱\*</sup>، مختار مختاری<sup>۲</sup> و مهرداد شریعتی<sup>۳</sup>

۱. کارشناسی ارشد سلولی تکوینی، گروه زیست‌شناسی، واحد کازرون، دانشگاه آزاد اسلامی، کازرون، ایران

۲. دانشیار فیزیولوژی، گروه زیست‌شناسی، واحد کازرون، دانشگاه آزاد اسلامی، کازرون، ایران

۳. دانشیار زیست‌شناسی سلولی و تکوینی - گروه زیست‌شناسی، واحد کازرون، دانشگاه آزاد اسلامی، کازرون، ایران

E-mail: maryammir900@gmail.com

\* نویسنده مسئول: مریم میرچناری

### چکیده

مقدمه و هدف: دیابت قندی با ایجاد استرس اکسیداتیو، آسیب‌های متابولیکی متعددی در بیضه‌ها ایجاد می‌کند. این مطالعه با هدف پیشگیری از خواص آنتی‌اکسیدانی مریم‌گلی بر آسیب بافتی بیضه در موش‌های صحرایی نر دیابتی شده با استرپتوزوتوسین مورد بررسی قرار گرفت.

مواد و روش‌ها: در این مطالعه تجربی، ۵۰ سر موش صحرایی نر بالغ از نژاد ویستار به ۵ گروه ۱۰ اتایی تقسیم شد: گروه کنترل، دریافت‌کننده آب و غذا؛ گروه دیابتی، دریافت‌کننده ۶۰ mg/kg استرپتوزوتوسین؛ گروه کنترل، تحت تیمار مریم‌گلی با دوز ۴۰۰ mg/kg؛ گروه دیابتی، تحت تیمار مریم‌گلی با دوز ۲۰۰ mg/kg و گروه دیابتی تحت تیمار مریم‌گلی با دوز ۴۰۰ mg/kg بودند. پس از ۲۸ روز، بیضه‌ها نیز بلافاصله خارج گشته و پس از تهیه مقاطع بافتی و رنگ‌آمیزی با روش هماتوکسیلین ائوزین مورد بررسی قرار گرفتند.

نتایج: مقایسه مقاطع بافتی نشان داد تعداد سلول‌های اسپرماتوگونی، اسپرماتوسیت، اسپرماتید، لایدیگ و سرتولی در گروه دیابتی نسبت به گروه کنترل کاهش معنی‌داری را نشان می‌دهد. در مقایسه گروه کنترل تحت تیمار نسبت به گروه کنترل تعداد این سلول‌ها (به جز سرتولی) افزایش معنی‌داری را نشان می‌دهد. تعداد این سلول‌ها در گروه‌های دیابتی تحت تیمار (۴۰۰ mg/kg, ۲۰۰ mg/kg) نسبت به گروه دیابتی افزایش معنی‌داری را نشان می‌دهد ( $P < 0/05$ ).

نتیجه‌گیری: ترکیبات آنتی‌اکسیدانی موجود در عصاره مریم‌گلی در کاهش عوارض فرایند اسپرماتوژنز ناشی از دیابت در موش صحرایی مؤثر است.

واژگان کلیدی: مریم‌گلی، دیابت، بیضه، موش صحرایی

دوماهنامه علمی-پژوهشی  
دانشگاه شاهد  
سال بیست‌وسوم - شماره ۱۲۴  
شهریور ۱۳۹۵

دریافت: ۱۳۹۵/۰۴/۲۲  
آخرین اصلاح‌ها: ۱۳۹۵/۰۵/۳۰  
پذیرش: ۱۳۹۵/۰۶/۰۶

## مقدمه

دیابت ناشی از اختلال در متابولیسم کربوهیدرات‌ها، چربی‌ها و پروتئین‌هاست که بر اثر فقدان ترشح انسولین یا کاهش حساسیت بافت‌ها به انسولین ایجاد می‌شود. این بیماری عوارض حاد و مزمن بسیاری بر اندام‌های مختلف دارد و اختلالاتی چون نوروپاتی و نفروپاتی و رتینوپاتی، اختلال در رفتارهای جنسی و بافت تولیدمثلی ایجاد می‌کند (۱). این عوارض در بافت تولیدمثلی جنس نر به صورت کاهش تعداد اسپرم، کیفیت پایین مایع سمینال کاهش هورمون تستوسترون و کاهش سلول‌های رده اسپرم‌ساز بروز می‌نماید (۲). علاوه بر این بیضه‌ها به عوامل محیطی القاکننده مرگ سلولی نیز حساس بوده و آپوپتوز سلول‌های ژرمینال نیز در طی استرس‌های غیرفیزیولوژیک نظیر ایسکمی، افزایش دما، تشعشع و دیابت ممکن است ایجاد گردد و آسیب‌های اکسیداتیو وارد شده به بافت بیضه منجر به تغییرات بیوشیمیایی و هورمونی می‌شود و متعاقب آن میل جنسی و رفتارهای جنسی کاهش می‌یابد و بافت‌های تولیدمثلی نیز متحمل آسیب می‌شوند (۳).

مریم‌گلی<sup>۱</sup> یکی از گیاهان مهم خانواده نعناعیان<sup>۲</sup> است. مریم‌گلی گیاهی است گل‌دار، نهان‌دانه، دولپه‌ای، پیوسته‌گلبرگ، از راسته تویی فلورال، راسته فرعی شاه‌پسند، تیره نعناع و جنس سالویا. مریم‌گلی، بیش از ۹۰۰ گونه از آن در جهان شناسایی شده است و بالغ بر ۱۷ گونه آن نیز در ایران گزارش شده است. مریم‌گلی دارای ساقه چهارگوش کرک‌دار می‌باشد. بلندی گیاه زیاد نیست و در حدود ۰/۵ متر می‌باشد. برگ‌های متقابل پوشیده از کرک به رنگ سبز دارد. گل‌ها به رنگ آبی، صورتی و سفید است (۴). مریم‌گلی دارای چندین ترکیب فعال نظیر سینئول، فلاونوئیدها، ترکیبات پلی‌فنلی، از جمله رزمارینیک‌اسید، فلوریک‌اسید، ترکیبات دیتیرین چون کارنوسیک‌اسید، مانول، ویتامین C و E می‌باشد (۵ و ۶). اثرات ضدالتهابی، ضدقارچی،

ضدمیکروبی و ضداضطرابی آن ثابت شده است. علاوه بر این، مریم‌گلی خاصیت آنتی‌اکسیدانی داشته و قند خون را نیز کاهش می‌دهد (۷). شواهد نشان می‌دهد افزایش استرس اکسیداتیو و تغییر در میزان آنتی‌اکسیدان‌ها نقش مهمی در پاتوژنز دیابت ملیتوس ایفا می‌کند (۸). کوئرستین از جمله ترکیبات مهم در مریم‌گلی است و به عنوان یک فلاونوئید و آنتی‌اکسیدان قوی در حیوانات دیابتیک شناخته شده است و سبب کاهش رادیکال‌های آزاد می‌شود (۹). یکی از عوامل تعیین‌کننده در تغییرات ساختار بیضه (کاهش تعداد سلول‌های زایا) افراد دیابتی، فقدان انسولین است (۱۰). آنتی‌اکسیدان‌های گیاهی اثرات شبه‌انسولینی دارند و جذب گلوکز را در بافت‌های محیطی افزایش می‌دهند؛ به طوری که تیمارهای طولانی‌مدت با آن در موش‌های دیابتی شده سبب کاهش استرس اکسیداتیو و موجب بازسازی و ترمیم جزایر لانگرهانس و به دنبال آن، افزایش ترشح انسولین می‌گردد (۱۱ و ۱۲). در نهایت، افزایش تولید انسولین در افراد دیابتی موجب افزایش غلظت هورمون‌های آندروژنی از جمله تستوسترون می‌شود (۱۳). ضرورت و اهمیت این تحقیق در این است که در گذشته، مطالعاتی پراکنده در مورد اثرات عصاره مریم‌گلی بر بافت بیضه در موش‌های سالم انجام شده است؛ اما شمارش سلولی در موش‌های سالم و دیابتی مورد مطالعه قرار نگرفته است (۱۴). با توجه به اثبات خواص کاهندگی قند خون گیاه مریم‌گلی و خاصیت آنتی‌اکسیدانی فراوان آن، هدف از این پژوهش بررسی اثرات عصاره آبی - الکی مریم‌گلی بر تغییرات تعداد سلول‌های زاینده در موش صحرایی نر بالغ سالم و دیابتی است.

## مواد و روش‌ها

گروه‌بندی حیوانات: ۵۰ سر موش‌های صحرایی نر بالغ نژاد ویستار با محدوده وزنی  $230 \pm 10$  گرم از خانه حیوانات دانشگاه آزاد اسلامی واحد کازرون تهیه و در

1. *Salvia officinalis*

2. Labiatae

Brinkmann, Canada حلال از عصاره جدا شده و در نهایت پس از خشک کردن عصاره با اضافه نمودن نرمال سالین، محلول آبی الکلی عصاره حاصل گردید (۱۷).

استخراج بیضه‌ها: در پایان روز ۲۸، همه حیوانات در هر گروه با استفاده از ترازوی دیجیتالی با دقت ۰/۰۰۱ گرم وزن‌کشی شدند و سپس تحت تأثیر اتر (Merck, Germany) بیهوش شدند و پس از باز شدن شکم موش‌ها، هر دو بیضه در تمام گروه‌ها از بدن خارج و سپس توزین آن‌ها با ترازوی دیجیتالی با دقت ۰/۰۰۱ گرم انجام گرفت و به صورت سالم در محلول فیکساتور فرمالین با  $\text{PH} = 7$  قرار داده شد. نمونه‌های بافتی پس از تثبیت در محلول فرمالین ۱۰ درصد و انجام مراحل مختلف پاساژ بافتی، برای تهیه مقاطع میکروسکوپی از میکروتوم با ضخامت ۵ میکرون استفاده گردید. جهت رنگ آمیزی نمونه‌ها از روش هماتوکسیلین-انوزین استفاده شد. به منظور شمارش سلول‌ها از هر گروه ۴۰ مقطع عرضی لوله اسپرم‌ساز مورد بررسی میکروسکوپی قرار گرفت. از هر اسلاید حداقل ۵ لوله اسپرم‌ساز انتخاب و پس از شناسایی سلول‌های مورد نظر، شمارش و میانگین گرفته شد و نتایج آماری مورد بررسی قرار گرفت (۱۸).

تجزیه و تحلیل آماری: به منظور آنالیز آماری نتایج، از برنامه SPSS ۱۹ و برای مقایسه گروه‌ها از آزمون آماری ANOVA یک طرفه و به دنبال آن، از تست TUKEY برای آزمون تفاوت بین گروه‌ها استفاده شد. کلیه یافته‌ها  $P < 0.05$  به عنوان مرز معنی دار بودن از لحاظ آماری در نظر گرفته شد. داده‌ها به صورت  $\text{Mean} \pm \text{SEM}$  ارائه شد.

#### نتایج

بررسی‌های بافت‌شناسی نشان داد در گروه کنترل لوله‌های منی‌ساز از لحاظ ظاهری کاملاً سالم بودند و تمامی رده‌های سلولی اسپرماتوژنز وجود داشتند (تصویر A). اما در گروه دیابتی کاهش رده‌های سلولی اسپرماتوژنز نسبت به گروه کنترل مشاهده شد

شرایط آزمایشگاهی مناسب، با درجه  $23 \pm 1$  سانتی‌گراد، سیکل نوری ۱۲ ساعت روشنایی و ۱۲ ساعت تاریکی نگهداری شدند. آب و غذای کافی همواره در دسترس حیوانات قرار داشت. تمامی حیوانات حاضر در این تحقیق، طبق قانون حمایت از حیوانات پس از ۲۸ روز کشته شدند. حیوانات به ۵ گروه ۱۰ تایی تقسیم شدند: گروه کنترل: تنها آب و غذا دریافت کردند. گروه دیابتی (موش‌های دیابتی شده با استریتوزوتوسین)، گروه کنترل تحت تیمار با عصاره (دریافت کننده عصاره با دوز  $400 \text{ mg/kg}$ )، گروه‌های دیابتی تحت تیمار با عصاره (عصاره با دوز  $200 \text{ mg/kg}$  و  $400 \text{ mg/kg}$ ) (۱۵، ۱۴). گروه‌های تحت تیمار به صورت روزانه عصاره دریافت کردند. در این تحقیق پروتکل‌های اخلاقی کار بر حیوانات آزمایشگاهی و پژوهشی رعایت شدند.

آماده سازی حیوانات دیابتی: ابتدا استریتوزوسین (New life Science, USA) در سرم فیزیولوژی استریل حل شده و با دوز  $60 \text{ mg/kg}$ ، به صورت درون صفاقی تزریق شد. علائم دیابت (کاهش وزن، پرنوشی، پرادراری) پس از گذشت ۷-۴ روز ظاهر گردید. جهت اطمینان بیشتر، میزان قند خون حیوانات ۷۲ ساعت پس از تزریق استریتوزوسین با استفاده از گلوکومتر (Emperore, Korea) مورد ارزیابی قرار گرفت. موش‌هایی که قند خون آن‌ها به بیشتر از ۲۰۰ میلی‌گرم (در شرایط غیر روزه‌داری) در دسی‌لیتر رسیده بود، به عنوان دیابتی در نظر گرفته شدند (۱۶).

آماده‌سازی عصاره: گیاه مریم‌گلی در اواخر اردیبهشت‌ماه که فصل گل‌دهی این گیاه می‌باشد، از اطراف شهر شیراز به میزان ۲ کیلوگرم خریداری شد. بوته‌های مورد استفاده تماماً حاوی گل در سرشاخه‌های خود بودند. پس از جدا کردن گل و ساقه‌ها، برگ‌های مریم‌گلی شستشو داده شد و به مدت یک هفته در سایه خشک گردید. سپس برگ‌های خشک شده توسط آسیاب برقی به پودر تبدیل شد و پودر حاصل در اتانول ۸۰ درصد حل گردید. پس از صاف کردن محلول، با استفاده از دستگاه روتاری (Heidolph WD 2000, )

(تصویر B). به جز سلول‌های سرتولی تمامی سلول‌های اسپرماتوزن در گروه کنترل تحت تیمار نسبت به گروه کنترل افزایش معنی‌داری در سطح ( $P < 0/05$ ) را نشان داد (تصویر C). بین گروه کنترل تحت تیمار و گروه

کنترل از نظر تعداد سلول‌های سرتولی اختلاف معنی‌داری مشاهده نشد. تمامی رده‌های سلولی گروه‌های دیابتی تحت تیمار نسبت به گروه دیابتی افزایش معنی‌داری را نشان داد. (تصویر E, D و جدول شماره ۱)

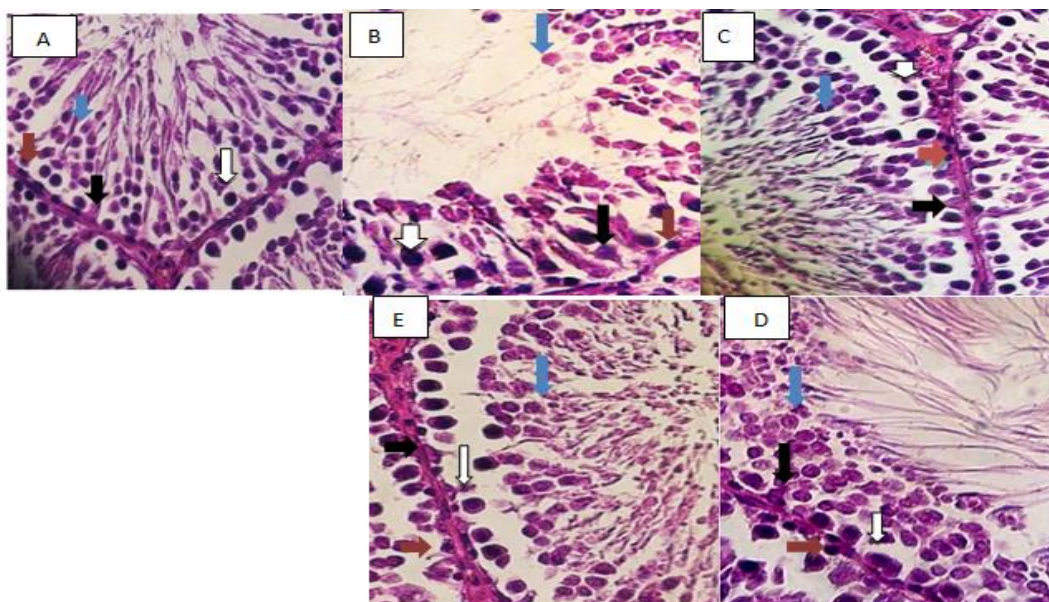
جدول ۱. میانگین تعداد سلول‌های دودمان اسپرم، سرتولی و لیدیک در گروه‌های مورد آزمایش

میانگین تعداد سلول‌های سرتولی	میانگین تعداد سلول‌های لیدیک	میانگین تعداد سلول‌های اسپرماتید	میانگین تعداد سلول‌های اسپرماتوسیت	میانگین تعداد سلول‌های اسپرماتوگونئی	میزان دوز عصاره	گروه‌های آزمایش
۱۹/۲۵±۱/۲۱	۱۶/۷۵±۲/۳	۱۸۱/۲۵±۲/۲۵	۶۰/۵۰±۱/۵	۴۳/۶۲±۱/۳	—	کنترل
۱۸/۲۶±۱/۱۱	۱۵/۵۰±۲/۲	۱۷۹/۵۰±۲/۱۰	۵۸/۳۷±۱/۴	۴۲/۲۵±۱/۲	—	شاهد
* ۱۴/۵۰±۰/۰۷	* ۹/۸۷±۰/۸	* ۱۲۹±۰/۰۸	* ۳۵/۲۵±۰/۰۴	* ۳۴/۸۷±۰/۰۹	—	دیابتی
* ۲۱/۶۲±۱/۳۱	* ۲۲/۶۲±۲/۸	* ۱۹۵/۲۵±۲/۲۹	* ۷۳/۵۰±۱/۸	* ۵۰/۸۷±۱/۶	۴۰۰	کنترل تحت تیمار (عصاره با دوز ۴۰۰ mg/kg)
** ۱۸/۳۷±۱/۵۲	** ۱۳/۷۵±۲/۷	** ۱۵۵/۵۰±۱/۵۰	** ۴۸±۱/۱	** ۴۲/۳۷±۱/۱	۲۰۰	دیابتی تحت تیمار (دیابتی+ عصاره با دوز ۲۰۰ mg/kg)
** ۱۸/۶۲±۱/۵۸	** ۱۳/۸۷±۲/۹	** ۱۵۷±۱/۵۷	** ۵۰/۳۷±۱/۲	** ۴۳±۱/۳	۴۰۰	دیابتی تحت تیمار (دیابتی+ عصاره با دوز ۴۰۰ mg/kg)

مقادیر بر حسب میانگین ± انحراف معیار ارائه شده است.

علامت \* نشان‌دهنده اختلاف معنی‌دار بین گروه دیابتی با گروه کنترل است.

علامت \*\* نشان‌دهنده اختلاف معنی‌دار بین گروه‌های دیابتی تحت تیمار با گروه دیابتی است.



شکل ۱. فتومیکروگراف از برش عرضی بیضه تصاویر A, B, C, D, E نشان‌دهنده لوله‌های منی‌ساز است. (H&E ۴۰۰X)

فلش قرمز رنگ (سلول اسپرماتوگونئی)، فلش سفید (سلول اسپرماتوسیت اولیه)، فلش آبی (سلول اسپرماتید)، فلش سیاه (سلول سرتولی)

A: کنترل (آرایش منظم سلول‌ها مشاهده می‌شود)، B: گروه دیابتی (کاهش تعداد تمامی سلول‌های زاینده نسبت به گروه کنترل) C: گروه کنترل تحت تیمار (افزایش تعداد سلول‌های زاینده نسبت به گروه کنترل به جز سلول سرتولی) D: گروه دیابتی تحت تیمار (افزایش تعداد سلول‌های زاینده نسبت به گروه دیابتی) E: گروه دیابتی تحت تیمار (افزایش تعداد سلول‌های زاینده نسبت به گروه دیابتی)

## بحث و نتیجه گیری

دیابت منجر به تغییر در هموستاز کربوهیدرات ها می شود و با اختلال در فعالیت های تولیدمثلی همراه است. تغییرات ایجاد شده در حیوانات آزمایشگاهی نه تنها از طریق ارزیابی فعالیت هورمونی مؤثر در عملکرد محور هیپوتالاموس-هیپوفیزی، بلکه از طریق تغییرات پاتولوژیک گنادها نیز مشاهده می شود (۱۹). کوئرتستین و رزمارینیک اسید از جمله ترکیبات مهم گیاه مریم گلی است که علاوه بر خاصیت آنتی اکسیدانی، اثرات هیپوگلیسمی آن نیز اثبات شده است. این ترکیبات به شکل مشخصی موجب جلوگیری از افزایش قند خون که ناشی از کاهش ترشح انسولین در بیماران دیابتی نوع یک است می شود (۲۰). کوئرتستین و ویتامین E ترکیبات مهم گیاه لگجی است که نقش آنتی اکسیدانی مهمی را بازی می کنند. کوئرتستین موجب غیرفعال کردن رادیکال های آزاد می شود که همین امر اثرات مطلوبی بر تکثیر و فعالیت و باروری اسپرم ها دارد. دیابت سبب تداخل در عملکرد سلول های لایدیگ و کاهش سنتز و ترشح آندروژن ها می شود. بنابراین با کنترل دیابت می توان ضمن متعادل نگه داشتن سطح آندروژن در پلازما عملکرد گنادهای جنسی نر را نیز تضمین نمود (۲۱). عصاره هیدروالکلی پیاز موجب افزایش غلظت هورمون تستوسترون در موش های صحرایی می شود. این گیاه دارای ترکیبات فنلی مانند کوئرتستین است که با داشتن خاصیت آنتی اکسیدانی بسیار قوی نقش حفاظتی برای بیضه داشته و از آن در برابر استرس اکسیداتیو و رادیکال های آزاد جلوگیری می کند (۲۲). کوئرتستین با فعال کردن کانال های کلسیمی در سلول های بتا پانکراس موجب افزایش ترشح انسولین می شود (۲۳). در گروه دیابتی با کاهش هورمون FSH سرعت تکثیر سلول های اسپرماتوگونی و اسپرماتوسیت کاهش می یابد. در افراد دیابتی تحت درمان با رزمارینیک اسید افزایش انسولین موجب افزایش هورمون های گنادوتروپ و در نهایت باعث تکثیر سلول های اسپرماتوگونی و تمایز آن ها با

اسپرماتوسیت های اولیه می شود (۲۴ و ۲۵). تحقیقات نشان می دهد کوئرتستین موجب افزایش اسپرم در موش های صحرایی سالم تحت درمان با آن می شود (۲۶). آنتی اکسیدان ها با کاهش رادیکال های آزاد در موش های دیابتی، می توانند تعداد اسپرم ها را افزایش دهند. در موش هایی که تحت شرایط اشعه یا میدان های مغناطیسی قرار می گیرند، تحت تیمار با رزمارینیک اسید، سلول های اسپرماتوگونی و اسپرماتوسیت و اسپرماتید که به شکل معنی داری کاهش یافته بود، افزایش معنی داری می یابد (۲۲). کوئرتستین دارای اثرات محافظتی بر سلول های اسپرماتوگونی تحت استرس اکسیداتیو است و با دادن الکترون به گونه های فعال اکسیژن تخریب DNA را کاهش می دهد و موجب بهبود فرایند اسپرماتوژنز تا تشکیل اسپرماتید می شود (۲۷ و ۲۸). خاصیت آنتی اکسیدانی ترکیبات فنولیک (کوئرتستین با دادن اتم H از گروه OH به رادیکال آزاد\* رزمارینیک اسید با شکستن پیوند دوگانه c=c) باعث حذف رادیکال های آزاد و موجب افزایش تستوسترون می شود. تحقیقات نشان می دهد که تجویز ترکیبات آنتی اکسیدانی موجب افزایش روند اسپرماتوژنز می شود (۲۹). Kobori و همکاران نشان می دهند که کوئرتستین موجود در رژیم غذایی منجر به بهبود تولید و تکثیر سلول در موش های صحرایی دیابتی می شود که این اثرات مثبت از طریق مهار CdKn1a است که تقسیم سلولی را از طریق توقف سیکل سلولی تنظیم می کند (۳۰). اثرات درمانی ویتامین E در بافت بیضه نشان داده است که این ویتامین به عنوان یک آنتی اکسیدان توانایی بازسازی توبول های سمینفر پس از آسیب های وارد شده بر آن و تقویت و استحکام سد خونی-بیضه ای را دارا می باشد و همچنین در موش های سالم نیز موجب افزایش تعداد اسپرماتوگونی ها و اسپرماتوسیت ها می شود که ناشی از خاصیت آنتی اکسیدانی آن است (۳۱). باتوجه به این نتایج، افزایش سلول های زاینده در گروه های سالم تحت تیمار، دیابتی تحت تیمار عصاره

موجب حفاظت از بافت بیضه می‌شود. خاصیت آنتی‌اکسیدانی فراوان موجود در عصاره هیدروالکلی میوه لگجی که ناشی از وجود کوئرستین، ویتامین E و ترکیبات فنولیک است، موجب افزایش تعداد سلول‌های لیدیک و افزایش در میزان غلظت هورمون تستوسترون در موش‌های دیابتی می‌شود که هر دوی آن‌ها بر روی سلول‌های سرتولی بسیار تأثیرگذار بوده و از طریق آن روند اسپرماتوژنز را تحت کنترل دارد (۳۷). باتوجه به نتایج به‌دست‌آمده از خواص هیپوگلیسمی رزمارینیک اسید و کوئرستین و افزایش ترشح انسولین در موش‌های دیابتی شده موجب تحریک GnRH و به دنبال آن، افزایش میزان غلظت هورمون‌های تستوسترون و گنادوتروپ و افزایش تعداد سلول‌های سرتولی و لیدیک می‌شود (۹، ۲۵، ۳۸). باتوجه به موارد فوق، افزایش تعداد سلول‌های سرتولی در گروه‌های دیابتی تحت تیمار قابل توجه است. باتوجه به اینکه عصاره مریم‌گلی تغییر معنی‌داری بر میزان هورمون FSH ایجاد نمی‌کند، تغییر نکردن تعداد سلول‌های سرتولی گروه کنترل تحت تیمار قابل توجه است (۱۴، ۳۸).

نتایج حاصل از این تحقیق نشان می‌دهد مصرف عصاره آبی - الکی مریم‌گلی با دوز ۲۰۰ و ۴۰۰ میلی‌گرم بر کیلوگرم به مدت ۲۸ روز باعث افزایش تعداد سلول‌های زاینده به دنبال القای دیابت می‌شود. ترکیبات آنتی‌اکسیدانی فراوان موجود در این گیاه، از جمله کوئرستین، رزمارینیک‌اسید با داشتن خواص هیپوگلیسمی موجب بهبود عملکرد بافت بیضه می‌شود. تشکر و سپاسگزاری: بدین وسیله از مسئولان محترم دانشگاه آزاد واحد کازرون که امکانات انجام این تحقیق را فراهم کردند، صمیمانه قدردانی به‌عمل می‌آید.

(۴۰۰mg/kg، ۲۰۰mg/kg) قابل توجه است. ترکیبات پلی‌فنلی با مهار آسیب سلول‌های لیدیک در حضور رادیکال‌های آزاد از کاهش سنتز تستوسترون جلوگیری کرده و تغییرات بافتی بیضه‌ها را به حداقل می‌رسانند (۳۲). انسولین و ویتامین E جهت پایداری غشای سلول و گیرنده‌های LH در سلول‌های بینابینی مورد نیاز است و از طرفی، انسولین تقسیمات سلولی و سوخت‌وساز سلول‌های بینابینی را کنترل می‌کند (۱۳، ۳۳). گیاه مریم‌گلی دارای ترکیبات خاصی از جمله دی‌ترین است. خاصیت آنتی‌اکسیدانی آن‌ها موجب افزایش هورمون‌های تیروئیدی می‌شود (۳۴). هورمون تیروئیدی  $T_3$  برای ایجاد تمایز سلول مزانشیمی با سلول لیدیک استروئیدساز در بیضه موش صحرایی حیاتی است (۳۵). خاصیت آنتی‌اکسیدانی قوی کوئرستین باعث شده است که آسیب‌های وارد شده بر میتوکندری شبکه آندوپلاسمی صاف در سلول‌های لیدیک در موش‌های دیابتی کاهش یابد. انسولین جهت پایداری گیرنده‌های LH در سلول‌های لیدیک مورد نیاز است و از طرفی انسولین تقسیمات سلولی و سوخت‌وساز سلول‌های لیدیک را کنترل می‌کند (۱۳). باتوجه به موارد فوق، افزایش تعداد سلول‌های لیدیک در گروه‌های کنترل تحت تیمار، دیابتی تحت تیمار (۴۰۰mg/kg، ۲۰۰mg/kg) قابل توجه است. سلول‌های سرتولی از طریق تأمین حمایت فیزیکی، تغذیه‌ای و سیگنال‌های هورمونی لازم برای اسپرماتوژنز موفق نقش حیاتی دارند (۳۶). بنابراین با کاهش تعداد سلول‌های سرتولی از تعداد سلول‌های زاینده کاسته می‌شود. از آنجایی که در این تحقیق، کاهش سلول‌های اسپرماتوگونی در گروه تجربی دیابتی مشاهده شده است، کاهش سلول‌های سرتولی قابل توجه است. ویتامین E از طریق پایداری غشای سلول‌های سرتولی

منابع

- Hussain A, Claussen B, Ramachandran A, Williams R. Prevention of type 2 diabetes: a review. *Diabetes Research and Clinical Practice* 2007; 76(3):317-26.
- Cameron DF, Murray FT, Drylie DD. Interstitial compartment pathology and spermatogenic disruption in testes from impotent diabetic men. *The Anatomical Record* 1985; 213(1):53-62.
- Babu PA, Suneetha G, Boddepalli R, Lakshmi VV, Rani TS, Rambabu Y, et al. Database of 389 medicinal plants for diabetes. *Bioinformation* 2006;1(4): 130-131
- Imanshahidi M, Hosseinzadeh H. The effects of *Salvia* species on the central nervous system. *Phytotherapy Research* 2006; 20(6): 427-37.
- Lu Y, Foo LY. Polyphenolics of *Salvia*-a review. *Phytochemistry* 2002; 59(2): 117-40.
- Munne-Bosch S, Alegre L. Drought-induced changes in the redox state of  $\alpha$ -tocopherol, ascorbate, and the diterpene carnosic acid in chloroplasts of labiate species differing in carnosic acid contents. *Plant Physiology* 2003;13(1): 818-1 825.
- Walch SG, Tinzoh LN, Zimmermann BF, Stühlinger W, Lachenmeier DW. Antioxidant Capacity and Polyphenolic Composition as Quality Indicators for Aqueous Infusions of *Salvia officinalis* L. (Sage tea). *Frontiers in Pharmacology* 2011;2(79):1-6.
- Wolff SP, Jiang ZY, Hunt JV. Protein glycation and oxidative stress in diabetes mellitus and ageing. *Free Radical Biology & Medicine* 1991;10(5):339-352.
- Mahesh T, Menon VP. Quercetin alleviate oxidative stress in streptozotocin-induced diabetic rats. *Phytotherapy Research* 2004; 18: 123-7.
- Erfani Majd, N., Bahrami, M., Morovati, H., Najafzadehvarzi, H. The protective effect of *Aloe vera* on histological and histometrical structure of diabetic rat testis. *Iranian Veterinary Journal* 2013; 9(2): 78-87.
- Khaki AA, Khaki A, Nouri M, Ahmadi Ashtiani HR, Rastegar H, Rezazadeh Sh, et al. Evaluation effects of quercetin on liver apoptosis in streptozotocin-induced diabetic rat. *Journal of Medicinal plants* 2009; 8: 70-8.
- El - demerdash, F.M., Yousef, M. I., Abou El - Naga, N. I. Biochemical study on the hypoglycemic effects of onion and garlic in alloxan - induced diabetic rats. *Food and Chemical Toxicology* 2005;43:57-63.
- Altay B, Cetinkalp S, Doganavasargil B, Hekimgil M, S emerci B. Stereptozotocine induced diabetic effect on spermatogenesis with proliferative cell nuclear antigen immunostaining of adult rat testis. *Fertility and Sterility* 2003; 80(suppl2): 828-31.
- Ahmadi R, Balali Sh, Tavakoli P, Mafi M, Haji Gh. The effect of hydroalcoholic leaf extract of *Salvia officinalis* on serum levels of FSH, LH, testosterone and testicular tissue in rats. *Feyz Journal of Kashan University of Medical Sciences* 2013; 17(3):225-231.
- Arzi A, Sarkaki A, Aghel N, Nazari Z, Zarei Naserabadi M. The effect of *Salvia officinalis* Hydroalcoholic extract on analgesic effect of morphine in rat. *Jundishapur Scientific Medical Journal* 2011; 10: 506-12.
- Shirwaikar A, Rajendran K, Punitha IS. Antidiabetic activity of alcoholic stem extract of *Coscinium fenestratum* in streptozotocin-nicotinamide induced type 2 diabetic rats. *The Journal of Ethnopharmacology* 2005;97(2):369-74.
- Ahmadi R, Abdollahy E. The effects of *salvia officinalis* extract on serum level of creatine kinase and alkaline phosphatase in male rats. *Razi Journal of Medical Sciences* 2012;19(96):20-25.
- Arikawe A. P, Oyerinde A, Olatunji-Bello I.I, Obika L.F.O. Streptozotocin diabetes and insulin resistance impairment of spermatogenesis in adult rat testis: central Vs local mechanis. *Nigerian Journal of Physiological Sciences* 2012;27: 171-179.
- Tanaka T, Nagatani S, Bucholtz DC, Ohkura S Tsukamura H, Maeda K, et al. Central action of insulin regulates pulsatile luteinizing hormone secretion in the diabetic sheep model. Biol secretion in the diabetic sheep model. *Biology of Reproduction* 2000; 62(5): 1256-61.
- Coskun O, Kanter M, Korkmaz A, Oter S. Quercetin, a flavonoid antioxidant, prevents and protects streptozotocin-induced oxidative stress and -cell damage in rat páncreas. *Pharmacological Research* 2005;51(2): 117-123
- Shrilatha B, Muralidhara. Early oxidative stress in testis and epididymal sperm in streptozotocin-induced diabetic mice: its progression and genotoxic consequences. *Reproductive Toxicology* 2007; 23(4): 578-87.
- Khaki A, Farnam A, Badie AD, Nikniaz H. Treatment Effects of Onion (*Allium cepa*) and Ginger (*Zingiber officinale*) on Sexual Behavior of Rat after Inducing an Antiepileptic Drug (lamotrigine). *Balkan Medical Journal* 2012;29(3):236-42.
- Bardy G, Virsolvy A, Quignard JF, Ravier MA, Bertrand G, Dalle S, et al. Quercetin induces insulin secretion by direct activation of L-type calcium channels in pancreatic beta cells. *British Journal of Pharmacology* 2013; 169 (5): 1102. -13.
- Scarano WR, Messias AG, Oliva SU, Klinefelter GR, Kempinas WG. Sexual behaviour, sperm quantity and quality after short-term streptozotocin-induced hyperglycaemia in rats. *International Journal of Andrology* 2006;29(4): 482-488.
- Capek P, Hribalova V. Water-soluble polysaccharides from *salvia officinalis* L. possessing immunomodulatory activity. *Phytochemistry* 2004; 65(13): 1983-92.
- Khanduja KL, Verma A, Bhardwaj A. Impairment of human sperm motility and viability by quercetin is independent of lipid peroxidation. *Andrologia* 2001; 33: 277-81.

27. Li G, Ma A, Shi W and Zhong X. Quercetin protects hamster spermatogenic cells from oxidative damage induced by diethylstilboestrol. *Andrologia* 2010; 42(5):285-90.
28. Vargas AJ, Burd R. Hormesis and synergy: Pathways and mechanisms of quercetin in cancer prevention and management. *Nutrition Reviews* 2010; 68(7):418-28.
29. Nouri M, Khaki A, Fathi Azar F, Rashidi MR. The protective effects of carrot seed extract on spermatogenesis and cauda epididymal sperm reserves in gentamicin treated rats. *Yakhteh Medical Journal* 2009;11(3): 327-333
30. Kobori M, Masumoto S, Akimoto Y, Takahashi Y. Dietary quercetin alleviates diabetic symptoms and reduces streptozotocin-induced disturbance of hepatic gene expression in mice. *Molecular Nutrition & Food Research* 2009; 53: 859-68.
31. Soleimani M, Taefi R. The protective role of vitamin E on the testicular tissue in rats exposed to sodium arsenite during the prenatal stage till sex maturity: A stereological analysis. *Iranian Journal of Reproductive Medicine* 2012; 10(6): 571-580.
32. Luo L, Chen H, Trush MA, Show MD, Anway MD, Zirkin BR. Aging and the Brown Norway rat Leydig cell antioxidant defense system. *Andrology* 2006; 27: 240\_7.
33. Rojdmarm S, Berg A, Kallner G. Hypothalamic-pituitary-testicular axis in patients with hyperthyroidism. *Hormone Research in Paediatrics* 1988; 29(5-6):185-90.
34. N. Mirazi, N. Abdolmaleki, M. Mahmoodi. Study of *Salvia Officinalis* Hydroe thanolic Extract on Serum Thyroid Hormone Levels in Hypothyroid Male Rat. *Scientific Journal of Hamadan University of Medical Sciences* 2013 ;19(4):27-35.
35. Ariyaratne HB, Mills N, Mason JI, Mendis-Handagama SM. Effects of thyroid hormone on leydig cell regeneration in the adult rat following ethane dimethane sulphonate treatment. *Biology of Reproduction* 2000; 63(4):1115-1123.
36. Berndtson WE, Igboeli G, Parker WG. The numbers of Sertoli cells in mature Holstein bulls and their relationship to quantitative aspects of spermatogenesis. *Biology of Reproduction* 1987;37(1):60-7.
37. Mohammadi J, Chatroz B, Delaviz H. The Effect of Hydroalcoholic Extract of *Capparis Spinosa* on Quality of Sperm and Rate of Testosterone Following Induction of Diabetes in Rats. *Journal of Isfahan Medical School* 2014;31(264):242-252
38. Gerard A. Tarulli Peter G. Stanton, and Sarah J. Is the Adult Sertoli Cell Terminally Differentiated? *Biology Of Reproduction* 2012;87(1): 1-11



Daneshvar

Medicine

*Scientific-Research  
Journal of Shahed  
University  
23<sup>rd</sup> Year, No.124  
August- September,  
2016*

Received: 14/07/2016

Last revised: 20/08/2016

Accepted: 27/08/2016

## The effect of hydroalcoholic extract of *Salvia officinalis* on germinal cells of testis tissues in adult male diabetic rats

Maryam Mirchenari\*, Mokhtar Mokhtari, Mehrdad Shariati

Departement of Biology, Islamic Azad University, Kazerun Branch, Kazerun, Iran.

\* Corresponding author e-mail: maryammir900@gmail.com

### Abstract

**Background and Objective:** Diabetes mellitus mediated by oxidative stress creates serious metabolic disorders in testicles. This study aimed to demonstrate the antioxidant effect of *Salvia officinalis* (SO) on testicular damage in streptozotocin-induced diabetes in male rats.

**Materials and Methods:** In this experimental study, 50 male Wistar rats were divided into 5 groups of 10. The control group received water and food, streptozotocine-treated diabetic (60 mg/kg), SO-treated control (400 mg/kg), SO-treated diabetic (200 mg/kg), and SO-treated diabetic (400 mg/kg). After 28 days, the testis was immediately removed and its sections were stained with Hematoxylin and Eosin and evaluated.

**Results:** Comparison of histological sections showed the number of cells spermatogonia, primary spermatocyte, spermatid, Leydig and Sertoli in the diabetic group showed a significant decrease as compared with control group. In comparison of SO-treated control group with control group, a significant increase in the number of these cells was observed except for Sertoli cells. The SO-treated diabetic (200 and 400 mg/kg) groups showed a significant increase in the number of these cells as compared with the diabetic group. ( $p < 0.05$ ).

**Conclusion:** Probably, the antioxidant compounds in extracts of this plant, i.e. sage, are effective in reducing the incidence of diabetes in mice spermatogenesis.

**Keywords:** *Salvia officinalis*, Diabetes, Testis, Rat.