

ایجاد تخمدان چند کیستیک در موش آزمایشگاهی بزرگ با مرفین

نویسندگان: منیژه کرمی^{۱*}، آمنه جعفریان دهکردی^۲، مریم دربان فولادی^۳،
محمد رضا جلالی ندوشن^۴

۱. دانشیار، گروه زیست‌شناسی، دانشکده علوم پایه، دانشگاه شاهد، تهران
۲. دانشجوی کارشناسی ارشد، گروه زیست‌شناسی، دانشکده علوم پایه، دانشگاه شاهد
۳. فارغ التحصیل کارشناسی ارشد، گروه زیست‌شناسی، دانشکده علوم پایه، دانشگاه شاهد
۴. استاد، گروه پاتولوژی، دانشکده پزشکی، دانشگاه شاهد

E-mail: Karami@shahed.ac.ir

* نویسنده مسئول: منیژه کرمی

چکیده

مقدمه و هدف: «مرفین» در کلینیک یک تسکین‌دهنده قوی درد و از نظر سوء‌مصرف، ماده مخدر مهلکی است که در کنار ناشناخته‌های بسیار، اثرات مضر این ماده بر سیستم تولیدمثلی آشکار نیست. هدف از انجام این پژوهش دست‌یافتن به یافته‌های مستندی در رابطه با تأثیر این ماده مخدر در ایجاد کیست‌های فولیکولی در موش آزمایشگاهی بزرگ است.

مواد و روش‌ها: موش‌های ویستار ماده در محدوده وزنی ۲۵۰-۲۰۰ گرم به صورت باکره در فاز دی‌استروس چرخه جنسی، مرفین (۱-۱۰ mg/kg) را به صورت مزمن ۹ روزه، روزی یک بار به طور داخل صفاقی دریافت کردند. به موش‌های گروه شاهد تنها سالین (۱ ml/kg) تزریق شد. با اتمام دوره تزریق، بر روی موش‌ها جراحی صورت گرفت و بعد از بررسی بیومتری بر روی تخمدان‌ها و رحم، آن‌ها برای مطالعات بافتی در فرمالین نگهداری شدند. رنگ‌آمیزی هماتوکسیلین-انوزین ۱ برای بررسی بافتی به کار گرفته شد.

نتایج: یافته‌های این تحقیق دست‌اول نشان داد که نمونه‌های تخمدان به‌دست‌آمده از موش‌های دریافت‌کننده مرفین در مقایسه با نمونه‌های کنترل به طور معنی‌داری دارای کیست‌های فولیکولی دیواره ضخیم هستند. گرچه تعداد کیست‌ها بین نمونه‌های تیمار شده با مرفین تفاوت معنی‌دار نداشت و پاسخ به مرفین متأثر از دوز دارو نبود، ولی منظره تخمدان‌ها به تخمدان‌های چند کیستیک شبیه بود.

نتیجه‌گیری: مرفین با برهم‌کنش با رسپتورهای انتخابی اپیوئیدی اثرات التهابی را در بدن ایجاد می‌کند. طبق این نتایج، مرفین می‌تواند با ایجاد اختلال در محور تولیدمثلی و احتمالاً به واسطه تحریک سیستم پیش‌التهابی نیتریک اکساید در بروز ناباروری وابسته به کیستیک‌شدن تخمدان نقش داشته باشد.

واژگان کلیدی: مرفین، کیست‌های فولیکولی، موش بزرگ آزمایشگاهی.

دوماهنامه علمی-پژوهشی
دانشگاه شاهد
سال بیست‌وسوم-شماره ۱۲۰
دی ۱۳۹۴

دریافت: ۱۳۹۴/۰۸/۰۶
آخرین اصلاح‌ها: ۱۳۹۴/۰۹/۲۴
پذیرش: ۱۳۹۴/۱۰/۰۲

مقدمه

پزشک نابجا است. طبق یافته‌ها، مصرف مواد مخدر به غیر از موارد خاص که تحت نظر پزشک تجویز می‌شود، عوارض جبران‌ناپذیری دارد. از جمله آن‌ها اثرات نامطلوب بر سیستم تولیدمثلی است. مرفین با فرایندهای تخمدانی تداخل دارد و تاکنون شواهد به دست آمده از مطالعه بر روی حیوانات حاکی از آن است که این ماده احتمالاً باعث کاهش باروری می‌شود (۹).

عارضه تخمدان‌های پلی‌کیستیک از جمله عوارض سیستم تولیدمثلی است که باعث ناباروری و بروز مشکلات عدیده جسمی و حتی روحی در فرد مبتلا می‌شود (۱۰).

در باب علل مولد این عارضه طبق اسناد موجود، افزایش میزان آندروژن، ترشح نامنظم گونادوتروپین و عدم تخمک‌گذاری پرئودیک، افزایش میزان LH، مهار ترشح GnRH، مهار فعالیت محور هیپوتالاموس-هیپوفیز-آدرنال و سرانجام ترشح فراوان پرولاکتین مؤثر دانسته شده است (۱۱-۱۶).

مرفین، ماده اصلی مورد سوء مصرف، ماده مخدر مهلکی است که در کنار ناشناخته‌های بسیار در باب اثرات تخریبی آن، سوء اثرش بر سیستم تولیدمثلی به ویژه جریان باروری به درستی آشکار نیست. هدف از انجام این پژوهش دست یافتن به یافته‌های مستندی در رابطه با تأثیر این ماده مخدر بر سیستم تولیدمثلی موش آزمایشگاهی بزرگ است.

مواد و روش‌ها

مواد مورد استفاده

- مرفین سولفات (خرید از شرکت تماد با مجوز رسمی از وزارت بهداشت)
- کتامین (۱۰۰ mg/kg) و زایلیزین (۲۰ mg/kg)، خرید از سازمان دام پزشکی ایران)
- همتوکسیلین و ائوزین (خرید از شرکت مرک آلمان)
- سرم فیزیولوژی ۰/۹ درصد
- فرمالین

یکی از اثرات اندوکرینی مواد اپیوئیدی، تأثیر بر متابولیسم کربوهیدرات‌ها و بروز هایپیرانسولینمی و مقاومت انسولینی است که این دو نشانه در زنان دارای عارضه تخمدان‌های پلی‌کیستیک قابل مشاهده است (۱). اپیوئید به مجموعه مواد طبیعی و شیمیایی مسکن شبه‌تریاک گفته می‌شود که عملکرد آن‌ها در بدن مانند کار انتقال‌دهنده‌های عصبی ضد درد است که این ناقلین از طریق تأثیر بر سیستم عصبی مرکزی موجب تخفیف احساس درد می‌شوند. مواد اپیوئیدی از میوه نارس خشخاش استخراج و تهیه می‌شوند. سوداگران شیره خارج شده از این میوه‌ها را در مجاورت هوا خشک و اقدام به تهیه تریاک می‌کنند و از این جهت است که واژه «اپیوم» که واژه‌ای یونانی و به معنی شیره است، برای ارجاع به این دسته مواد به کار می‌رود (۲). در سال ۱۸۰۳ اولین بار الکلوئیدی خالص (مرفین) از تریاک جدا و نام آن برگرفته از واژه مورفئوس^۱ که معرف خدای رویا در یونان است، مرفین گذاشته شد. البته تریاک حاوی چندین الکلوئید است که اصلی‌ترین آن‌ها مرفین است که با غلظتی حدود ۱۰٪ در تریاک یافت می‌شود. اپیوئیدها دارای دو اثر ثابت شده بر روی نوروها هستند که یکی انسداد کانال‌های کلسیمی دریچه‌دار حساس به ولتاژ موجود در پایانه‌های عصبی پیش‌سیناپسی است که این روند منجر به کاهش آزادسازی ناقلین عصبی مانند گلوتامات و کلسی‌تونین می‌شود و دیگری باز شدن کانال‌های پتاسیمی موجود در پایانه‌های عصبی پس‌سیناپسی است که این امر به هیپرپلاریزاسیون و مهار نوروها می‌انجامد (۳).

گیرنده‌های اپیوئیدی از خانوادهٔ رسپتورهای جفت‌شونده با پروتئین‌های جی هستند، ولی پیتیدهای اپیوئیدی به صورت انحصاری به یک نوع رسپتور وابسته نیستند (۸-۴). هر نوع استفاده از مواد مخدر خارج از دستور

^۱. Morpheus

حیوانات مورد آزمایش

در این پژوهش از موش‌های بزرگ آزمایشگاهی مادهٔ باکره، نژاد ویستار در محدودهٔ وزن (۲۵۰-۲۰۰ گرم) استفاده شد. این حیوانات (خرید از انستیتو پاستور ایران) در مرکز نگهداری و پرورش حیوانات آزمایشگاهی دانشکده علوم پایه دانشگاه شاهد در شرایط استاندارد در قفس‌های قابل اتوکلاو در گروه‌های دوتایی بدون دسترسی حیوانات نر نگهداری شدند و به آب و غذای استاندارد (خرید از مرکز خوراک دام پارس) آزادانه دسترسی داشتند.

روش آزمایش

۳۸ سرموش انتخاب و به طور تصادفی به چند گروه دریافت‌کنندهٔ مرفین (۱ و ۵ و ۱۰ mg/kg) و یک گروه شاهد تقسیم شدند. گروه‌های تجربی (n=۶) در زمان معینی از روز (۱۱ الی ۱۳)، دوز مشخص از دارو را (۱-۱۰ mg/kg) روزی یک بار به طور داخل صفاقی، طی ۹ روز دریافت کردند. با این روند به موش‌های گروه کنترل در طول همان دورهٔ ۹ روزه تنها سالین (۱ ml/kg) تزریق شد. وزن تمام موش‌ها اعم از کنترل و آزمایشی قبل و بعد از اتمام دورهٔ تزریقات اندازه‌گیری شد. در پایان دوره، جراحی صورت گرفت (بیهوشی حیوانات با دوز بالای داروی بیهوشی). تخمدان‌های راست و چپ موش‌ها از بافت‌های ضمیمه جدا گردید. پس از اندازه‌گیری ابعاد تخمدان‌ها با کولیس، نمونه‌های تخمدان برای تهیهٔ برش بافتی در فرمالین ۱۰ درصد فیکس شدند.

پس از گذشت حداقل ۴۸ ساعت، بافت‌ها به مدت ۱۶ ساعت در (tissue processor) قرار داده شدند. این نمونه‌ها پس از پروسس به شکل بلوک‌های بافتی پارافینه به کمک میکروتوم به قطر ۵-۴ میکرون برش خوردند. نمونه‌های آماده‌شده (برش‌های ۵-۴ میکرونی) مراحل پارافین‌زدایی با گزلیل و آبدهی با الکل کاهشی (۹۶ تا ۵۰ درجه) را پشت سر گذاشتند. آنگاه به منظور رنگ‌آمیزی ابتدا به مدت ۱۵ دقیقه در هماتوکسیلین قرار

داده شدند و پس از شستشو با آب مقطر (چند ثانیه) جهت ایجاد تمایز رنگ، به مدت ۳۰ ثانیه در محلول ۰/۵-۰/۲٪ اسید کلریدریک قرار گرفتند. پس از آن، نمونه‌ها به مدت ۵-۲ دقیقه در اتوزین ۰/۱٪ و جهت ایجاد تمایز رنگ به مدت ۳۰ ثانیه در آمونیاک ۰/۲٪ در الکل ۹۵٪ قرار گرفته و پس از شستشو با آب مقطر، آب‌گیری (در درجات افزایشی الکل ۵۰ تا ۹۶ درجه) و شفاف‌سازی (در ۲ مرحلهٔ متوالی با گزیلین هر مرحله ۳-۲ دقیقه) شدند و در پایان با چسب انتلان (Merck, Germany) چسبانده شدند

لازم به ذکر است که تعدادی از حیوانات به منظور کارآزمایی روش تحقیق حاضر، فقط در مرحلهٔ پایلوت مورد بررسی قرار گرفتند و در این آنالیزها لحاظ نشده‌اند.

بررسی‌های آماری

داده‌ها به وسیلهٔ نرم‌افزار SPSS بررسی شدند. برای مقایسهٔ دو دسته میانگین از آنالیز t-student و برای مقایسهٔ کلیهٔ میانگین‌ها با گروه کنترل از آنالیز واریانس (ANOVA) یک‌طرفه استفاده گردید. برای مقایسهٔ بین گروهی از LSD^۱ و در صورت نیاز از توکی Tukey's (Post hoc) استفاده شد. داده‌ها به صورت Mean ± S.E.M بیان شد و $p < 0.05$ به عنوان سطح معنی‌داری در نظر گرفته شد. برای آنالیز کیفی تصاویر بافتی از نرم‌افزار Image Tool بهره گرفته شد و مقایسه‌ها بین نمونه‌های شاهد و تجربی در اشل ۱۰۰ میکرونی انجام گرفت.

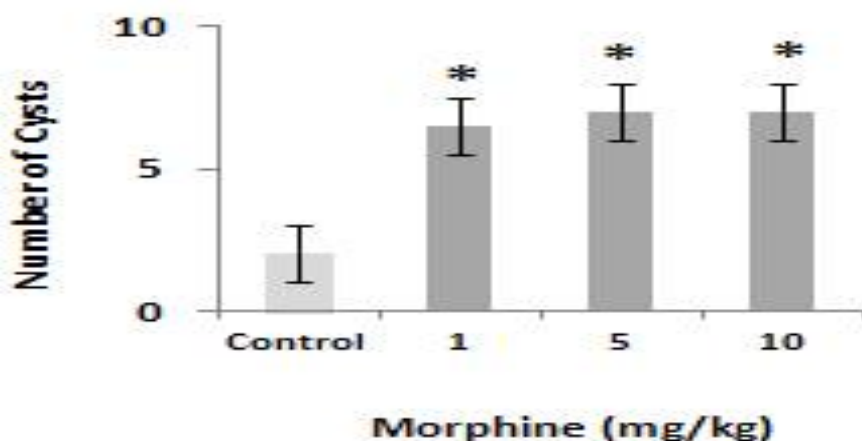
^۱. Least Significant Differences Fisher's

نتایج

تأیید شد ($F_{3,21}=23.629, p<0.0001$).

آنالیزهای تعقیبی LSD یا Tukey's Post hoc حاکی از آن است که تعداد کیست‌ها به‌جز در مورد دوزها نسبت به کنترل ($p<0.05$) در نمونه‌های مربوط به هر دوز دارو نسبت به دوز دیگر تفاوت معنی‌دار نداشت ($p>0.05$) و به نظر می‌رسد که مصرف مزمن این دارو بدون تأثیر گرفتن معنی‌دار از غلظت ماده مخدر می‌تواند به چند کیستیک شدن تخمدان در حیوان مورد آزمایش بینجامد (شکل ۱).

اثر مرفین در ایجاد کیست‌های فولیکولار تخمدانی آنالیز کمی یافته‌های به‌دست آمده از این مطالعه تجربی نشانگر اثر معنی‌دار ($t = 0.016$) دریافت هر مقدار از مرفین (۱۰ یا ۵ یا ۱ mg/kg) در ایجاد کیست‌های متعدد فولیکولار در تخمدان حیوانات مورد آزمایش در مقابل حیوانات گروه کنترل (دریافت‌کننده سالین) بود. یک مقایسه آماری از نظر میانگین تعداد کیست‌ها بین تمام گروه‌ها (۱-۱۰ mg/kg) و کنترل بازهم باعث رد فرضیه صفر مبنی بر عدم وجود اختلاف معنی‌دار در میانگین‌ها گردید و تفاوت معنی‌دار



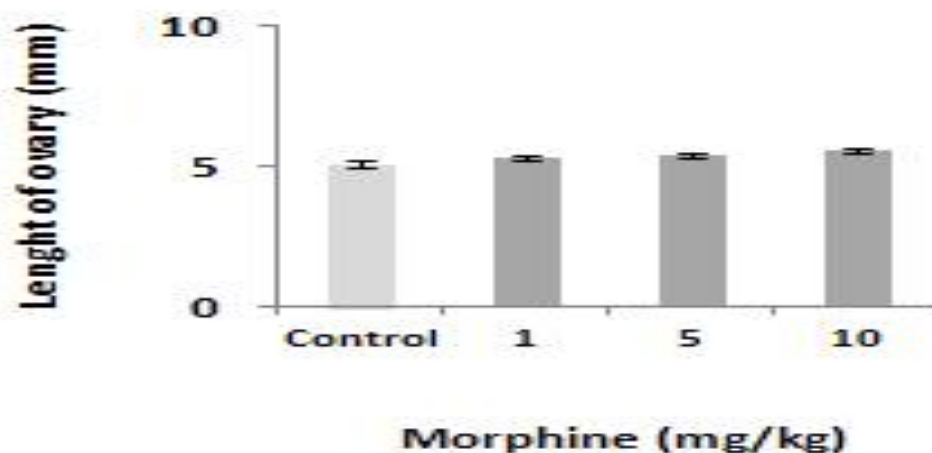
شکل ۱. تعداد کیست‌ها در نمونه‌های تخمدان موش‌های سفید بزرگ ماده نژاد ویستار

گروه کنترل یا شاهد که تنها سالین دریافت کرد، تفاوت معنی‌دار نداشت ($p>0.05$) (شکل ۲).

تصویر نشان‌دهنده تعداد کیست‌ها در نمونه‌های تخمدان موش‌های سفید بزرگ ماده نژاد ویستار است. این حیوانات طی یک دوره ۹ روزه، روزی یک بار داخل صفاقی مرفین (۱-۱۰ mg/kg) را دریافت کردند. گروه کنترل فقط سالین (۱ ml/kg) را طی این دوره دریافت کرد. تفاوت تعداد کیست‌ها در همه گروه‌های دریافت‌کننده مرفین نسبت به کنترل معنی‌دار است و این نتیجه با آزمون تعقیبی ($p<0.05$) نشان داده شده است.

نکته قابل توجه دیگری نیز وجود دارد و آن اینکه ضخامت دیواره کیست‌ها به شکلی است که به عارضه تخمدان پلی کیستیک (PCOS)^۱ شبیه است. از سوی دیگر ابعاد تخمدان‌ها در حیوانات تحت آزمایش در مقایسه با

^۱. Polycystic Ovary Syndrome

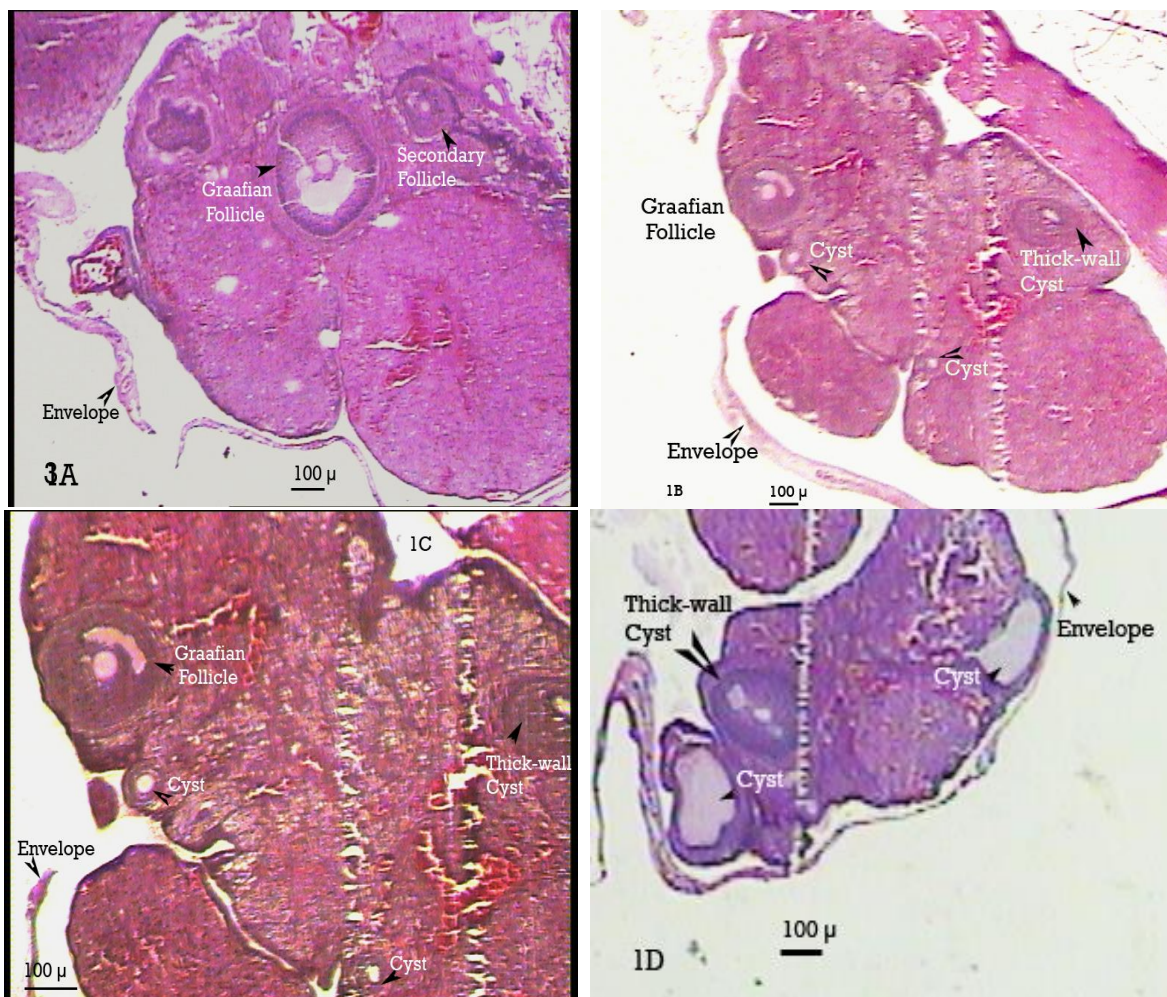


شکل ۲. ابعاد نمونه‌های تخمدان موش‌های سفید بزرگ ماده نژاد ویستار

روزی یک بار داخل صفاقی مرفین (۱-۱۰ mg/kg) را دریافت کردند، نسبت به گروه کنترل که فقط سالیسین (۱ ml/kg) را طی این دوره دریافت کرد، آنالیز شدند و نتایج حاکی است که فولیکول‌های دوگراف در نمونه‌های مربوط به حیوان کنترل قابل مشاهده بوده (IA) و نمونه فاقد کیست است. در مقابل تخمدان حیواناتی که مکرراً مرفین دریافت کردند، پر از کیست می‌باشد (IB-ID). همچنین وجود کیست‌های دارای دیواره ضخیم را می‌توان به عارضه تخمدان‌های چند کیستیک منسوب کرد.

تصاویر مربوط به ابعاد نمونه‌های تخمدان موش‌های سفید بزرگ ماده نژاد ویستار است. این حیوانات طی یک دوره ۹ روزه، روزی یک بار داخل صفاقی مرفین (۱-۱۰ mg/kg) و گروه کنترل سالیسین (۱ ml/kg) را دریافت کردند. تفاوت ابعاد مذکور در همه گروه‌های دریافت‌کننده مرفین نسبت به کنترل معنی‌دار نیست ($p > 0.05$).

نتایج بافتی تخمدان حیوانات تحت تیمار با مرفین نمونه‌های تخمدان موش‌های سفید بزرگ آزمایشگاهی ماده نژاد ویستار که طی یک دوره ۹ روزه،



شکل ۳. نمونه‌های تخمدان موش‌های سفید بزرگ آزمایشگاهی ماده نژاد ویستار

تصاویر مربوط به نمونه‌های تخمدان موش‌های سفید بزرگ آزمایشگاهی ماده نژاد ویستار است. این حیوانات طی یک دوره ۹ روزه، روزی یک بار داخل صفاقی مرفین (۱-۱۰ mg/kg) را دریافت کردند. گروه کنترل فقط سالین (۱ ml/kg) را طی این دوره دریافت کرد. تصویر (3A) نشان‌دهنده تخمدان حیوان کنترل است که در آن فولیکول‌های دوگراف قابل مشاهده است و کیست ندارد. در مقابل، تخمدان حیوانی که مکرراً مرفین دریافت کرد، پر از کیست می‌باشد (3B). در تصویر 3B- کیست‌های با دیواره ضخیم را می‌توان دید. در این تصاویر به جزئیات موردنظر اشاره شده است.

بحث

در هر غلظتی به چند کیستیک شدن تخمدان در حیوان مورد آزمایش منجر شد، اما دیواره کیست‌ها از نظر ضخامت به عارضه تخمدان‌های پلی کیستیک شباهت داشت. از سوی دیگر بر اساس این مطالعات، ابعاد تخمدان‌ها در حیوانات تحت آزمایش در مقایسه با گروه کنترل تفاوت معنی‌دار نداشت. گرچه با این مطالعات نمی‌توان پاسخ دقیقی به اینکه چرا تخمدان‌ها در اثر مصرف مرفین دچار عارضه پلی کیستیک شدن می‌شوند، ارائه کرد، اما می‌توان با در نظر گرفتن جمیع یافته‌های

بررسی حاضر به منظور نشان دادن تأثیر منفی مصرف مزمن مرفین بر تخمدان‌ها در موش آزمایشگاهی بزرگ طراحی شد. این اثر به کمک مطالعه بیومتریکی و بافتی منعکس شد. نتایج، نشان‌دهنده اثر معنی‌دار تجویز مکرر مرفین (۱-۱۰ mg/kg) در ایجاد کیست‌های فولیکولار تخمدانی متعدد در حیوانات مورد آزمایش در مقابل حیوانات گروه کنترل یا شاهد که تنها سالین دریافت کردند، بود. البته، تعداد کیست‌ها در نمونه‌های مربوط به دوزهای مختلف دارو تفاوت معنی‌دار نداشت و دارو

اینکه در این پژوهش منظره کیست‌ها به آنچه در PCOS قابل مشاهده است، تشابه بیشتری می‌یابد، یافته‌ای است که نوعی مکانیسم را پیش رو می‌گذارد و آن اینکه از بیوستنز استروئیدها متأثر از عوامل گوناودتروپین، تا فعال شدن سیستم التهابی را به ماهیت فارماکوکینتیک رسپتورهای اپیوئیدی مرتبط نماییم. روشن شدن این پیش فرض گرچه به مطالعات بسیار گسترده تر نیاز دارد که امید است در آینده به آن‌ها پرداخته شود، ولی ذکر یک نکته بجا خواهد بود و آن اینکه منظره کیستیک تخمدان‌ها می‌تواند به دلیل اثر تدریجی و مزمن مرفین بر محور هیپوتالاموس-هیپوفیز تخمدان و در نتیجه کاهش تعداد فولیکول‌های ثانویه باشد؛ لذا برای تکمیل یافته‌های این پژوهش در آینده نیاز است فرایند کیست‌زایی در تخمدان‌های موش و بیستار توسط مرفین در همه شرایط از یک بار (حاد) یا به دفعات کم ولی مکرر (مثلاً سه بار) در کنار دفعات متعدد (مزمن) در سطح مرکزی مورد مقایسه قرار گیرد.

سپاسگزاری

با تشکر و قدردانی از معاونت محترم پژوهشی دانشگاه شاهد و دانشکده علوم پایه که هزینه‌های مالی پژوهش حاضر را در اختیار این آزمایشگاه قرار دادند

منابع

1. Eyvazzadeh AD, Pennington KP, Pop-Busui R, Sowers M, Zubieta JK, Smith YR. The role of the endogenous opioid system in polycystic ovary syndrome. *Fertility and Sterility* 2009; 92 (1) :1-12.
2. Van Ree JM, Gerrits MA, Vanderschuren LJ. Opioids, reward and addiction: an encounter of biology, psychology, and medicine. *Pharmacological Reviews* 1999; 51 (2) : 341-396.
3. Katzung BG, Masters SB, Trevor AJ. *Basic & clinical pharmacol.* Vol. 8 Toronto: Lange Medical Books/McGraw-Hill; 2001.
4. Lembo PM, Grazzini E, Groblewski T, O'Donnell D, Roy MO, Zhang J, *et al.*

مرتبط مکانیسم‌هایی را مورد پیشنهاد قرار داد. همان‌طور که می‌دانیم یکی از معیارهای تشخیصی مهم در سندرم تخمدان‌های پلی کیستیک، وجود کیست در تخمدان‌هاست. مطالعات نشان می‌دهد که در زنان دارای PCOS در مقایسه با گروه شاهد، تعداد سلول‌های T فعال شده در مایع فولیکولی افزایش می‌یابد (۱۷، ۱۸) و احتمال دخالت عوامل التهابی در بروز این عارضه به طور جدی مطرح است (۱۸، ۱۷، ۱۰). این چنین پیش فرضی در مطالعه حاضر نیز مد نظر بوده و تصور بر آن داشتیم که سیستم اپیوئیدی در بروز PCOS نقش بازی می‌کند و تغییر در سیستم اندوکرین به عنوان عامل ایجادکننده این نوع اختلال در سیستم تولیدمثل مورد پیشنهاد ماست. طبق یافته‌های قبلی مرفین، این داروی مسکن بر روی تخمدان موش سفید بزرگ اثرات التهابی دارد و این ماده ترشح LH را در پاسخ به GnRH افزایش می‌دهد (۱۸). همچنین دانسته شده که مواد مخدر باعث مهار کلیرانس کبدی انسولین از یک سو و تحریک تولید انسولین توسط لوزالمعده از دیگر سو می‌شوند که این دو مکانیسم به بروز هایپرانسولینمی کمک می‌کنند و اینکه این فرایند نیز در اختلال PCOS مشاهده شده است. طبق شواهد، افزایش سطح انسولین و LH منجر به تولید آندروژن اضافی توسط تخمدان‌ها (۱۹، ۱) و مقاومت به انسولین می‌شوند (۲۰).

- Proenkephalin A gene products activate a new family of sensory neuron-specific GPCRs. *Nature Neuroscience* 2002; 5 (3) : 201-209.
5. Hong Y, Dai P, Jiang J, Zeng X. Dual effects of intrathecal BAM γ 2 on nociceptive responses in acute and persistent pain-potential function of a novel receptor. *British Journal of Pharmacology* 2004; 141 (3) : 423-430.
6. Martin WR, Eades C, Thompson J, Huppler R, Gilbert P. The effects of morphine and nalorphine-like drugs in the nondependent and morphine-dependent chronic spinal dog. *The Journal of Pharmacology and Experimental Therapeutics* 1976; 197 (3) : 517-532.

7. Lord JA, , Waterfield AA, Hughes J, Kosterlitz HW. Endogenous opioid peptides: multiple agonists and receptors. *Nature* 1977; 267 (5611) : 495-499.
8. Gear RW, , Miaskowski C, Gordon NC, Paul SM, Heller PH, Levine JD. Kappa-opioids produce significantly greater analgesia in women than in men. *Nature Medicine* 1996; 2 (11) : 1248-1250.
9. Mahmoudian A, Dehghan M, Jafarpour M. The effect of morphine administration on structure and ultrastructure of uterus in pregnant mice. *Iranian Journal of Reproductive Medicine* 2010; 8: 111-118.
10. Hassani F, Karami M, Jalali Nadoushan MR., Eftekhari Yazdi P. Nitric oxide-induced polycystic ovaries in the wistar rat. *Iranian Journal of Fertility and Sterility* 2012; 6: 111-118.
11. Espey LL. Current status of the hypothesis that mammalian ovulation is comparable to an inflammatory reaction. *Biol Reprod.* 1994; 50 (2) : 233-238.
12. Sugita S, North R. Opioid actions on neurons of rat lateral amygdala in vitro. *Brain Research* 1993; 612 (1) : 151-155.
13. Wardlaw SL, Wehrenberg WB, Ferin M, Antunes JL, Frantz AG. Effect of Sex Steroids on β -Endorphin in Hypophyseal Portal Blood. *Journal of Clininical Endocrinology and Metabolism* 1982; 55 (5) : 877-882.
14. Acosta-Martinez M, Etgen AM. Estrogen modulation of mu-opioid receptor-stimulated [35 S]-GTP-gamma-S binding in female rat brain visualized by in vitro autoradiography. *Neuroendocrinology* 2002; 76 (4) : 235-242.
15. KALRA SP. Neural Loci Involved in Naloxone-Induced Luteinizing Hormone Release: Effects of a Norepinephrine Synthesis Inhibitor. *Endocrinology* 1981; 109 (6) : 1805-1810.
16. Olster DH. Site-specific opioid receptor blockade allows prepubertal guinea pigs to display progesterone-facilitated lordosis. *Hormones and Behavior* 1998; 33 (2) : 115-124.
17. Amato G, Conte M, Mazziotti G, Lalli E, Vitolo G, Tucker AT, et al. Serum and follicular fluid cytokines in polycystic ovary syndrome during stimulated cycles. *Obstetrics and Gynecology* 2003; 101 (6) : 1177-1182.
18. Gallinelli A, Ciaccio I, Giannella L, Salvatori M, Marsella T, Volpe A. Correlations between concentrations of interleukin-12 and interleukin-13 and lymphocyte subsets in the follicular fluid of women with and without polycystic ovary syndrome. *Fertility and Sterility* 2003; 79 (6) : 1372-1365.
19. Smith YR, Stohler CS, Nichols TE, Bueller JA, Koeppe RA, Zubieta JK. Pronociceptive and antinociceptive effects of estradiol through endogenous opioid neurotransmission in women. *The Journal of Neuroscience* 2006; 26 (21) : 5777-5785.
20. Eyvazzadeh AD , Pennington KP, Pop-Busui R, Sowers M, Zubieta JK, Smith YR. The role of the endogenous opioid system in polycystic ovary syndrome. *Fertility and Sterility* 2009; 92 (1) : 1-12.

Daneshvar
Medicine

*Scientific-Research
Journal of Shahed
University
23th Year, No.120
December 2015-
January 2016*

Received: 28/10/2015

Last revised: 15/12/2015

Accepted: 23/12/2015

Induction of polycystic ovary in the rat by morphine

Manizheh Karami^{1*}, Ameneh Jafaryan Dehkordi¹, Maryam Darban Fooladi¹, Mohammadreza Jalali Nadoushan²

1. Dept. Biology, Faculty of Basic Sciences, Shahed University, Tehran, Iran.
2. Dept. Pathology, School of Medicine, Shahed University. Tehran, Iran.

* E-mail: karami@shahed.ac.ir

Abstract

Background and Objective: Morphine is clinically a strong analgesic drug and in view of substances abusing is a hazardous drug. Besides dozens of unknown facts, the morphine side effects are unknown on the reproductive system. This study aimed to provide a reliable document in relation to its power to induce the follicular cysts in rat.

Materials and Methods: Virgin female Wistar rats (200-250 g) in diestrus phase of the sexual cycle received morphine (1-10 mg/kg) intraperitoneally and chronically for 9 days, once a day. The rats in the control group received only saline (1 ml/kg). At the end of infusion period, the rats were operated and after biometrical examination, the ovaries samples were kept in formalin for histological study. Hematoxylin-Eosin staining was used to study the samples.

Results: The present original findings show that the ovarian samples obtained from rats receiving morphine significantly had thick-walled follicular cysts when compared with the control samples. Although the numbers of cysts were not different among the morphine-treated samples and the response to morphine was not affected by the drug dose, but, the aspect of the ovaries was as similar as those of the polycystic ones.

Conclusion: Morphine can induce inflammatory effects in the body through interaction with selective opioid receptors. According to these results, the morphine can disrupt the reproductive axis and probably with the stimulation of pro-inflammatory nitric oxide system plays a role in infertility due to polycystic ovaries in the rat.

Keywords: Morphine, Follicular cysts, Rat