

دانشور پزشکی

بررسی تراکم ماست سل در کارسینوم سلول

سنگ فرشی و مخاط دیسپلاستیک حنجره

نویسندگان: گیتا رضوانی^۱، محمدرضا جلالی ندوشن^{۲*}، فرزاد یزدانی ییوکی^۳،
محمدجواد خرازی^۴ و زهرا رضائی^۵

۱. استادیار گروه آسیب شناسی فک و دهان، دانشکده دندان پزشکی دانشگاه شاهد، تهران، ایران
۲. استاد گروه آسیب شناسی، دانشکده پزشکی دانشگاه شاهد، تهران، ایران
۳. استادیار گروه پاتولوژی بیمارستان امیراعلم، دانشکده پزشکی دانشگاه علوم پزشکی تهران، تهران، ایران
۴. مشاور متدولوژی و آمار مرکز تحقیقات دندان پزشکی، پژوهشکده علوم دندان پزشکی دانشگاه علوم پزشکی تهران، تهران، ایران
۵. دانشجوی دندان پزشکی دانشگاه شاهد، تهران، ایران

* نویسنده مسئول: محمدرضا جلالی ندوشن E-mail: jalalindooshan@yahoo.com

چکیده

مقدمه و هدف: نقش ماست سلها در روند کارسینوژنز بسیاری از انواع بدخیمیها ثابت شده است ولی تاکنون مطالعه‌ای که به بررسی نقش این سلول در پاتوژنز پیشرفت ضایعات دیسپلاستیک حنجره به سمت کارسینوم مهاجم بپردازد، وجود نداشته است؛ لذا مطالعه حاضر با هدف بررسی نقش ماست سل، به مقایسه تراکم ماست سل میان اسکواموس سل کارسینوما و مخاط دیسپلاستیک حنجره اقدام کرده است.

مواد و روشها: تعداد ۲۰ بلوک پارافینه از اسکواموس سل کارسینوما، ۱۸ مورد مخاط دیسپلاستیک و ۱۸ مورد مخاط نرمال حنجره انتخاب و با استفاده از تولوئیدین بلو رنگ آمیزی شدند؛ پس از شمارش ماست سلها در واحد سطح توسط دو مشاهده گر، میانگین تعداد ماست سلها در واحد سطح برای هر گروه تعیین و با استفاده از آزمون آماری ANOVA برای شمارش مطلق و آزمون آماری Kruskal-Wallis برای شمارش رتبه‌ای مقایسه شدند.

نتایج: در شمارش مطلق، میانگین تعداد ماست سلها در واحد سطح در SCC ۱۱±۹/۳۳، در مخاط دیسپلاستیک ۱۰/۱۱±۱۰/۶۷ و در مخاط نرمال ۸±۴/۶۸ بود که تفاوت آماری معنی داری مشاهده نشد (P=۰/۴۹۳)؛ در شمارش ماست سلها به روش رتبه‌ای نیز، تفاوت آماری معنی داری میان سه گروه مورد بررسی مشاهده نشد (P=۰/۱۳۲).

نتیجه گیری: طبق نتایج حاصل از این مطالعه، مشارکت ماست سلها در روند کارسینوژنز در ضایعات پیش بدخیم و تومور پیشرفته، چندان تفاوت نداشته؛ به عبارت دیگر، ماست سلها فعالیت کارسینوژنز خود را از همان ابتدای پیش بدخیمی آغاز می کنند.

واژگان کلیدی: کارسینوم سلول سنگ فرشی، مخاط حنجره، مخاط دیسپلاستیک

دوماهنامه علمی-پژوهشی
دانشگاه شاهد
سال بیست و دوم-شماره ۱۱۵
اسفند ۱۳۹۳

دریافت: ۱۳۹۳/۰۹/۳۰

آخرین اصلاحها: ۱۳۹۳/۱۱/۰۵

پذیرش: ۱۳۹۳/۱۲/۱۱

مقدمه

اسکواموس سل کارسینوما (SCC)، دستگاه تنفس فوقانی، نوعی تومور اپی تلیالی با تمایز سلولهای سنگفرشی و شایع ترین نئوپلاسم بدخیم مخاط پوشاننده است و بیش از ۹۰ درصد سرطانهای دستگاه تنفس فوقانی را شامل می شود (۱). اسکواموس دیسپلازی، نوعی اینورمالیتی اپی تلیوم سنگفرشی است که پیش زمینه کارسینوم مهاجم در نظر گرفته می شود و اغلب در ادامه روند پیشرفت تومور، کارسینوم مهاجم، روی آن سواری می شود (۲).

ماست سل یا ماستوسیت از سلولهای دفاعی سیستم ایمنی و مقیم بافت همبند است (۳) که از سلولهای بنیادی مغز استخوان منشأ گرفته، از طریق خون محیطی به بافت همبند وارد می شود (۴). ماست سلها نقشی مهم در نئوپلازی و اسکولاریزاسیون دارند؛ بنابراین در بیماریهایی متفاوت از جمله «آرتریت روماتوئید، ترمیم زخم و واریسهای وریدی اندامهای پایین تنه» گزارش شده اند (۵)؛ همچنین در کارسینوم نیز از راههایی نظیر ایمونوساپرس، افزایش آنژیوژنز، شکستن ماتریکس خارج سلولی و پیشبرد میتوز سلولهای تومور و همچنین در ارجاع فنوتیپ آنژیوژنیک پیش بدخیمی و اسکولاریزاسیون طی کارسینوم اپی تلیوم سنگفرشی همکاری می کنند (۶). فلاین^۱ و همکاران، ارتباطی مستقیم را میان توالی ارتشاح و فعال شدن ماست سلها با مراحل مختلف هیپرکراتوز، دیسپلازی، کارسینوم in-situ و SCC مهاجم حفره دهان، در شرایط in vivo نشان دادند (۷). با توجه به نقش اثبات شده ماست سلها در کارسینوم نیز، این پرسش، مطرح می شود که «آیا این سلول، در جریان پیشرفت ضایعات دیسپلاستیک حنجره به کارسینوم مهاجم نقشی دارد یا نه؟» که در صورت مثبت بودن، لازم است این دو ضایعه از حیث تعداد ماست سل، متفاوت باشند؛ لذا این مطالعه با هدف تعیین وجود یا عدم تفاوت تعداد ماست سل میان ضایعات پیش بدخیم و کارسینوم مهاجم حنجره طراحی شد؛

از سوی دیگر در صورتی که ماست سل در روند ایجاد فنوتیپ بدخیمی در ضایعات پیش بدخیم حنجره، دخیل باشد، می تواند به عنوان نشانگری مفید در تشخیص افتراقی ضایعات دیسپلاستیک از کارسینوم مهاجم این ناحیه از بدن نیز کمک کننده باشد.

برای شناسایی ماست سلها از روشهایی گوناگون می توان استفاده کرد که یکی از ارزانترین، ساده ترین و سریع ترین روشها، رنگ آمیزی تولوئیدین بلو است (۴)؛ در این روش، ماست سلها به سبب وجود گرانولهای حاوی مقادیر زیاد هیستامین و هپارین به صورت متاکروماتیک (رنگ میان آبی و قرمز)، رنگ می پذیرند (۸).

روش تحقیق

در مطالعه مقطعی حاضر، با مراجعه به بخش پاتولوژی بیمارستان امیر اعلم، تعداد ۲۰ بلوک پارافینه SCC حنجره و ۲۰ نمونه دیسپلازی حنجره با درجه بافت شناختی متوسط تا شدید و ۲۰ نمونه مخاط نرمال حنجره (مخاطی که حاوی ضایعه اپی تلیالی نباشد) که دارای فیکساسیون مناسب و حجم بافتی مناسب بودند، از آرشیو سال ۱۳۹۱، انتخاب و برشهای ۴ میکرونی از آنها تهیه و برای رنگ آمیزی تولوئیدین بلو، روی لام گسترانیده شدند؛ سپس برشها با گزین، پارافینه شده، در درجات مختلف الکل به مدت ۲ ساعت قرار داده و با آب شسته شدند؛ پس از آن در رنگ تولوئیدین بلو (مرک آلمان) با غلظت ۲ گرم پودر در ۱۰۰ سی سی آب (PH=۲/۳) به مدت ۱ دقیقه قرار داده و سپس با آب شسته و با لامل، پوشانده شدند.

ماست سلهای موجود در استرومای هر نمونه با استفاده از میکروسکوپ نوری OLYMPUS و بزرگ نمایی ۴۰۰× توسط دو مشاهده گر با دو روش مجزا، شمارش شدند:

۱. شمارش ماست سلها توسط مشاهده گر اول به صورت رتبه ای و به ازای ۱ HPF^۲ برای هر گروه

^۲ - High Power Field

^۱ - Flynn

اپی تلیالی حنجره (با میانگین سنی $61 \pm 11/06$) و ۱۸ مورد مخاط نرمال حنجره (با میانگین سنی $61 \pm 11/06$) بودند.

همان‌طور که از جدول ۱ برمی‌آید، با شمارش مطلق ماست‌سل‌ها در ۲۰ مورد SCC، حداقل تعداد ماست‌سل، ۳ عدد و حداکثر آن، ۳۹ عدد در واحد سطح و میانگین تعداد ماست‌سل‌ها در واحد سطح $9/33 \pm 11$ بوده‌است و در ۱۸ مورد دیسپلازی، حداقل تعداد ماست‌سل، ۲ عدد و حداکثر آن، ۳۳ عدد در واحد سطح و میانگین تعداد ماست‌سل‌ها در واحد سطح $10/11 \pm 10/67$ بوده‌است و در ۱۸ مورد اپی تلیوم نرمال، حداقل تعداد ماست‌سل، ۲ عدد و حداکثر آن، ۲۴ عدد در واحد سطح و میانگین تعداد ماست‌سل‌ها در واحد سطح $4/68 \pm 8$ بوده‌است.

صورت‌گرفت و نتایج شمارش سه گروه، با استفاده از آزمون Kruskal-Wallis مقایسه شدند.

۲. مشاهده‌گر دوم، تعداد ماست‌سل‌ها را در ده (۱۰) میدان میکروسکوپی تصادفی با بزرگ‌نمایی $400 \times$ به‌صورت مطلق شمارش و نصف مجموع ده میدان را به‌عنوان تعداد ماست‌سل‌ها در واحد سطح برای هر نمونه ثبت کرد؛ درنهایت، مقایسه سه گروه با استفاده از آزمون آماری ANOVA انجام شد.

یافته‌ها و نتایج

پس از حذف نمونه‌های شمارش‌نشده، نمونه‌ها شامل ۲۰ مورد اسکواموس سل کارسینوما حنجره (با میانگین سنی $68 \pm 10/78$)، ۱۸ مورد دیسپلازی

جدول ۱. تراکم ماست‌سل‌ها در SCC، دیسپلازی و مخاط نرمال حنجره (شمارش مطلق)

ضایعه	تعداد	کمترین تعداد ماست‌سل	بیشترین تعداد ماست‌سل	میانگین	انحراف معیار
مخاط نرمال	۱۸	۳	۲۴	۸/۰۰	۴/۶۸
دیسپلازی	۱۸	۲	۳۳	۱۰/۶۷	۱۰/۱۱
SCC	۲۰	۳	۳۹	۱۱/۰۵	۹/۳۳

معنادار، میان سه گروه SCC، دیسپلازی و مخاط نرمال در تراکم ماست‌سل‌ها مشاهده نشد ($P=0/493$) (جدول ۲).

برای مقایسه شمارش مطلق ماست‌سل‌ها در سه گروه یادشده، آزمون one-way ANOVA استفاده شد که تفاوتی

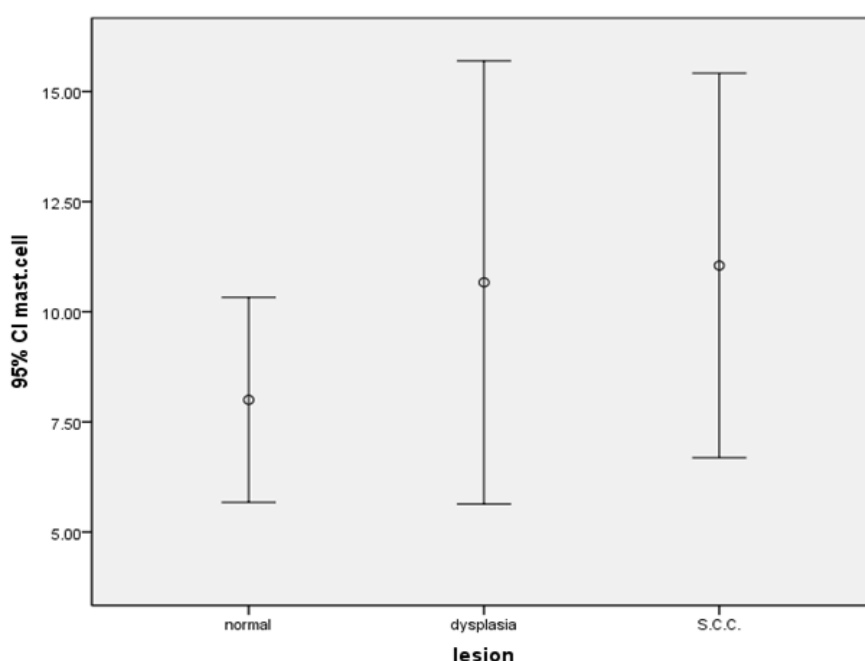
جدول ۲. تراکم ماست‌سل‌ها در SCC، دیسپلازی و مخاط نرمال حنجره (شمارش رتبه‌ای)

کل	تعداد ماست سل						شمارش % در ضایعه	رتبه
	۶/۰۰	۴/۰۰	۳/۰۰	۲/۰۰	۱/۰۰	۰/۰۰		
۱۸	۰	۰	۰	۱	۰	۱۷	شمارش % در ضایعه	ضایعه
۱۸	۰	۱	۲	۱	۱	۱۳	شمارش % در ضایعه	
۲۰	۱	۰	۱	۰	۱	۱۷	شمارش % در ضایعه	
۵۶	۱	۱	۳	۲	۲	۴۷	شمارش % در ضایعه	

نرمال حنجره مشاهده نشد ($P=0/132$).

همان‌طور که گفته شد، نمونه‌ها با دو مشاهده‌گر و به دو روش شمارش متفاوت بررسی شدند که ۸۴ درصد (ضریب تکرارپذیری) توافق، میان مشاهده‌گرها وجود داشته‌است و در نه (۹) مورد از نمونه‌ها (میان دو مشاهده‌گر) در شمارش ماست سل‌ها، تفاوت وجود داشته‌است.

نمودار ۱ (error bar)، تعداد ماست سل‌ها را در واحد سطح با حدود اطمینان ۹۵ درصد و میانگین در سه گروه SCC، دیسپلازی و مخاط نرمال حنجره نشان می‌دهد؛ مشاهده‌گر دیگر، شمارش ماست سل‌ها را به صورت رتبه‌ای انجام داده‌است (جدول ۲) که با آزمون آماری Kruskal-Wallis، تفاوتی معنادار از نظر تراکم ماست سل‌ها میان سه گروه SCC، دیسپلازی و مخاط



نمودار ۱. تعداد ماست سل‌ها در واحد سطح با حدود اطمینان ۹۵ درصد میانگین در SCC، دیسپلازی و مخاط نرمال حنجره

بحث و نتیجه‌گیری

برای تسریع رشد تومور را مهیای سازند و هم زمینه را برای متاستاز و دست‌اندازی تومور به بافت‌های اطراف فراهم می‌کنند؛ از طرف دیگر، این سلول‌ها با ترشح برخی عوامل رشد سبب رشد و تکثیر سلول‌های توموری می‌شوند (۲)؛ بنابراین، چنین انتظاری رود که تراکم ماست سل در تومورهای پیشرفته، بیشتر از ضایعات پیش‌بدخیم باشد ولی مطالعه حاضر، تفاوتی معنی‌دار را از حیث تراکم ماست سل میان اسکواموس سل کارسینوما حنجره و ضایعات پیش‌بدخیم این ناحیه نشان‌داد؛ در توجیه این امر شاید بتوان چنین فرض کرد

نتایج حاصل از شمارش ماست سل‌ها در مطالعه حاضر، تفاوتی معنی‌دار را میان سه گروه SCC، دیسپلازی و مخاط نرمال حنجره نشان‌دادند.

در بسیاری از تومورها، ماست سل عملکردی دوگانه دارد؛ این سلول در ابتدا به‌عنوان سازوکاری دفاعی، وارد عمل شده، متعاقب آن به‌صورت عاملی (فاکتور) مشارکت‌کننده در روند کارسینوژنز، نقش ایفای کند (۳). ماست سل‌ها با ترشح اینترلوکین ۶، ۸ و همچنین تحریک ترشح VEGF باعث تحریک و پیشبرد آنژیوژنز می‌شوند؛ بنابراین، با تحریک آنژیوژنز، هم خون‌رسانی

طبق نتایج آنان «گرچه تراکم عروق خونی در SCC دهانی با تراکم ماست سل ارتباط داشت، تعداد ماست سل‌ها در SCC دهانی و مخاط نرمال، تفاوتی معنی‌دار را نشان‌ندادند» (۱۰).

محتشم و همکارانش نیز، تفاوتی در تراکم ماست سل‌ها را در درجات مختلف SCC مشاهده نکردند؛ گرچه آنها برخلاف مطالعه حاضر، میان تعداد ماست سل‌ها در SCC و مخاط نرمال دهان، اختلافی معنی‌دار را گزارش کردند که در این خصوص، شاید بتوان تفاوت نتایج مطالعه حاضر با این مطالعه را به محل تومور نسبت داد (۱۱).

برخی مطالعات، نتایجی مغایر با نتایج مطالعه حاضر داشتند؛ به‌طور نمونه می‌توان به مطالعه ساواتسوباشی^۲ و همکارانش اشاره کرد که روی ۵۴ مورد SCC حنجره صورت گرفته بود و نتایج مطالعه ایشان ثابت کرد که هر ۵۴ مورد SCC حنجره، دارای ماست سل‌های VEGF مثبت بودند در حالی که از سلول‌های تومورال، فقط ۱۳ مورد VEGF مثبت بودند؛ از آنجاکه عامل VEGF در رگ‌سازی تومور دخالت دارد، می‌توان چنین نتیجه گرفت که ماست سل‌ها بیشتر از خود سلول‌های توموری در رگ‌سازی و متعاقب آن، پیشرفت تومور دخیل‌اند و این در حالی است که تراکم عروق خونی در نمونه‌های SCC حنجره، به‌طور معنی‌داری بیشتر از مخاط نرمال حنجره بوده است (۵).

لامارون^۳ و همکارانش در تحقیقی مشابه که روی مخاط دهان انجام داده بودند، تفاوتی معنی‌دار را میان مخاط نرمال، دیسپلاستیک و تومورال گزارش و روند صعودی تعداد ماست سل‌ها را از مخاط نرمال تا SCC مشاهده کردند (۹).

جعفری اشکاوندی و همکارانش نیز، تعداد ماست سل‌ها را به‌طور معنی‌داری در SCC دهان، بیشتر از مخاط دیسپلاستیک گزارش کردند گرچه آنها تفاوتی معنی‌دار در بروز CD31 میان دو گروه ندیدند (۱۲).

همان‌گونه که مشاهده می‌شود، اغلب مطالعات

که به محض آغاز تغییرهای دیسپلاستیک در بافت، ماست سل‌ها فعالیت کارسینوژنز خود را آغاز می‌کنند که این امر به پیشرفت تومور از حالت پیش‌بدخیمی به بدخیمی منجر می‌شود و پس از تغییر فنوتیپ ضایعه به سمت بدخیمی، به تدریج سازوکارهای مهارکننده سیستم دفاعی بدن، وارد عمل شده، حضور ماست سل‌ها را در بافت کنترل می‌کنند؛ این توجیه با یافته بالیکا^۱ و همکارانش نیز (که در مطالعه خود، تراکم ماست سل‌ها را در مراحل ابتدایی تهاجم کارسینومای حنجره، بیشتر از مراحل پیشرفته تهاجم نشان دادند)، همخوانی دارد.

برخی مطالعات نیز ثابت کرده‌اند که ماست سل‌ها در القای فنوتیپ آنژیوژنیک در ضایعات پیش‌بدخیمی دخالت دارند و جزئی از عوامل دخیل در نئوواسکولاریزاسیون ضایعات پیش‌بدخیم هستند (۳)؛ این بدان معنی است که آغاز فعالیت کارسینوژنز ماست سل، زودتر از آنچه تصور می‌شود، یعنی در همان مراحل ابتدای روند پیش‌بدخیمی و پیش از جریان (پروسه) تهاجم سلول‌های اپی‌تلیالی دیسپلاستیک به بافت همبند زیرین اتفاق می‌افتد؛ در این راستا، اعتمادمقدم و همکارانش نیز در مطالعه‌ای که روی درجات مختلف بافت‌شناختی SCC حفره دهان انجام دادند، نقش ماست سل‌ها را در مراحل اولیه SCC، پررنگ‌تر از درجات پیشرفته تهاجم و بدخیمی گزارش کردند (۹)؛ لذا حضور زیاد این سلول‌ها همراه با نمونه‌های دیسپلاستیک مطالعه حاضر، با این عملکرد آنها بی‌ارتباط نیست؛ بنابراین با فرض مطلوب بودن شرایط مطالعه، نتیجه به‌دست آمده از عدم تفاوت تراکم ماست سل‌ها در ضایعات دیسپلاستیک و حنجره حکایت می‌کند که خود، نشان‌دهنده آغاز اثرگذاری کارسینوژنیک ماست سل‌ها از مرحله پیش‌بدخیمی تومورهاست.

مطالعاتی مشابه، روی نمونه‌های دهانی انجام شده‌اند که نتایجی شبیه مطالعه حاضر داشته‌اند؛ از این دست می‌توان به مطالعه جهان‌شاهی و همکاران اشاره کرد که

² - Sawatsubashi

³ - Lamaroon

¹ - Balica

نتیجه گیری

طبق نتایج به دست آمده از این مطالعه، مشارکت ماست سل ها در روند کارسینوژنز در ضایعات پیش بدخیم و تومور پیشرفته، چندان تفاوت نداشته؛ به عبارت دیگر، ماست سل ها فعالیت کارسینوژنز خود را از همان ابتدای پیش بدخیمی آغاز می کنند.

صورت گرفته روی SCC مخاط دهان و مخاط نرمال یا مخاط دیسپلاستیک دهان، به طور معنی داری، ماست سل را در مخاط تومورال، بیشتر از مخاط نرمال گزارش کرده اند که در این موارد، شاید بتوان تفاوت نتایج مطالعه حاضر با این مطالعات را به محل تومور نسبت داد.

منابع

1. Douglas RG. Diagnostic surgical pathology of the head and neck. 2nd ed. Philadelphia: Saunders; 2009:chapter 2.
2. Robinson RA. Head and Neck Pathology: Atlas for Histologic and Cytologic Diagnosis. Philadelphia; 2010.
3. Balica N, Raica M, Cotulbea S, Doros C. Mast cell reaction in malignant laryngeal neoplasm. *Romanian Journal of Morphology & Embryology* 2007;48(4):395-401.
4. Safi S, Shafae SH, Bijani A, Adhami F, Evaluation of Mast Cell and Blood vessel Density in Inflammatory Periapical Lesions. *Journal of Mashhad Dental School* 2012;36(2):121-32.
5. Sawatsubashi M, Yamada T, Fukushima N, Mizokami H, Tokunaga O et al. Association of vascular endothelial growth factor and mast cells with angiogenesis in laryngeal squamous cell carcinoma. *Virchows Archiv* 2000;436:243-248.
6. Ching S, Sullivan M, Yuan L, Davis P, Tan S T. Mast cells dysregulate apoptotic and cell cycle genes in mucosal squamous cell carcinoma. *Cancer Cell International* 2006;6:28-32.
7. Flynn E.A., Schwartz J.L., Shklar G. Sequential mast cell infiltration and degranulation during experimental carcinogenesis. *Journal of Cancer Research and Clinical Oncology* 1991;117:115-122
8. Nedae M. Histopathology evaluation of mast cell expression In various clinical types of oral lichen-planus with special Dying of Toluidine blue. [Datorate Thesis]. Iran Dental school of ShahedUniversisty; 2009. (Persian)
9. Etemad-Moghadam Sh, Gholamosseini A, Khorshidian A, Alaeddini M. Compasison of mast cell density in histological differentiation of oral squamous cell carcinoma based on three different valid grading systems. *Journal of Isfahan Dental School* 2014;9(6):509-17
10. Jahanshahi G, Sabaghian M. Comparative Immunohistochemical analysis of angiogenesis and mast cell density in oral normal mucosa and squamous cell carcinoma. *Dental Research Journal* 2012;9(1):8-12.
11. Mohtasham N, Babakoohi S, Salehinejad J, MontaserKouhsariL, Shakeri MT, Shojaee S et al. Mast cell density and angiogenesis in oral dysplastic epithelium and low and high grade oral squamous cell carcinoma. *Acta odontologica Scandinavica* 2010;68:300-304.
12. Jaafari Ashkavandi Z, Moshref M, Mashhadi-Abbas F, Sargolzaie S, Taghavi N. Evaluation of CD31 expression and mast cell count in dysplastic lesions and squamous cell carcinoma of the oral cavity. *Iranian Red crescent Medical Journal*. 2010; 12(3):272-276.

Daneshvar
Medicine

*Scientific-Research
Journal of Shahed
University
22nd Year, No.115
February- March,
2015*

Received: 21/12/2014

Last revised: 25/01/2015

Accepted: 02/03/2015

Survey of mast cell density in laryngeal squamous cell carcinoma and laryngeal dysplasia

Gita Rezvani¹, Mohammad-Reza Jalali-Nadoushan^{2*}, Farzad Yazdani Buki³, Mohammadjavad Kharazi⁴, Zahra Rezaee⁵

1. Dept. Oral and Maxillofacial Pathology, Dental School, Shahed University, Tehran, Iran.
2. Dept. Pathology, School of Medicine, Shahed University, Tehran, Iran.
3. Dept. Pathology, Amiralam Hospital, Tehran University of Medical Sciences, Tehran, Iran.
4. Dental Research Center of Tehran University of Medical Sciences, Tehran, Iran.
5. Dental School, Shaded University, Tehran, Iran.

E-mail: jalalindooshan@yahoo.com

Abstract

Background and Objective: The role of mast cells in carcinogenesis is improved in many malignant neoplasms but there are scanty literature which show the role of these cells in pathogenesis of progression of dysplastic lesion to invasive squamous cell carcinoma (SCC). The aim of this study was comparison of mast cell density between squamous cell carcinoma and dysplastic laryngeal mucosa to investigate mast cell role.

Materials and Methods: In this study, 20 paraffin blocks of SCC, 18 blocks of dysplastic mucous and 18 blocks of normal mucous of larynx were selected and stained by toluidine blue. After mast cell counting per surface unit by two observer, the averages of mast cells density for each groups were obtained and compared using ANOVA test for absolute counting and Kruskal-Wallis for rank counting.

Results: In absolute counting, average of mast cells per surface unit was 11 ± 9.33 , 10.67 ± 10.11 and 8 ± 4.68 in SCC, dysplastic mucous and normal mucous, respectively, that did not show any significant difference between the groups ($p=0.493$) There was also no significant differences between the groups by rank counting ($p=0.132$).

Conclusion: According to obtained results from this study, participation of mast cells in carcinogenesis process in premalignant lesions and advanced tumor did not show a difference, in other words, carcinogenic activity of mast cells may be at early stages of pre-malignancy.

Keywords: Squamous cell carcinoma, Laryngeal mucosa, Dysplastic mucosa.