

### بررسی ایمونوهیستوشیمیایی (C-kit) CD117 در تومورهای غدد بزاقی آدنویید سیستیک کارسینوما و پلی مورفوس آدنو کارسینوما درجه پایین

نویسندگان: دکتر نوشین جلاير نادری\*<sup>۱</sup>، دکتر مهدی عاشوری<sup>۲</sup>، دکتر فرخ  
تیرگری<sup>۳</sup>، دکتر محمدجواد خرازی فرد<sup>۴</sup>، دکتر زینب جعفری<sup>۵</sup>

- ۱- استادیار- گروه آسیب شناسی فک و دهان، دانشکده دندان پزشکی دانشگاه شاهد، تهران، ایران
  - ۲- متخصص آسیب شناسی فک و دهان، تهران، ایران
  - ۳- دانشیار- گروه پاتولوژی، انستیتو کنسر، دانشکده پزشکی، دانشگاه علوم پزشکی تهران، تهران، ایران
  - ۴- مشاور آمار، مرکز تحقیقات دندان پزشکی دانشگاه علوم پزشکی تهران، ایران
  - ۵- دندان پزشک، دانش آموخته دانشکده دندان پزشکی، دانشگاه شاهد، تهران، ایران
- \*نویسنده مسئول: دکتر نوشین جلاير نادری E-mail: noushin\_jly85@yahoo.com

#### چکیده

مقدمه و هدف: منشأ آدنویید سیستیک کارسینوما و پلی مورفوس آدنو کارسینوما درجه پایین سلول های داکتال یا میوایپ تلیال غدد بزاقی اند. به رغم تفاوت در رفتار بالینی، پروگنوز و درمان، نمای هیستولوژیک مشابه دارند. CD117 تیروزین کینازی است که توسط ملانوسیت ها، ماستوسیت ها و سلول های ژرمینال بیان می شود. داده های موجود در مورد اهمیت بروز این نشانگر در تومورهای فوق متناقض است. تعیین دقت نشانگر CD117 در افتراق هیستوپاتولوژیک دو ضایعه

دوماهنامه علمی-پژوهشی  
دانشگاه شاهد  
سال هیجدهم- شماره ۹۰  
دی ۱۳۸۹

مواد و روش ها: مطالعه توصیفی- تحلیلی بود. جامعه آماری پرونده های هیستوپاتولوژیک بایگانی بخش پاتولوژی انستیتو کنسر و پاتولوژی مرکزی بیمارستان امام خمینی تهران بود. پانزده نمونه، آدنویید سیستیک کارسینوما و پنج مورد پلی مورفوس آدنو کارسینوما درجه پایین در مطالعه وارد شدند. نمونه ها تحت رنگ آمیزی ایمونوهیستوشیمیایی با نشانگر CD117 قرار گرفتند. شاخص رده بندی محاسبه شد و میانگین شاخص رده بندی هر تومور به دست آمد. آزمون T برای تجزیه و تحلیل آماری مطالعه استفاده شد.  $p < 0.05$  معنی دار در نظر گرفته شد.

وصول: ۸۹/۹/۱۶  
آخرین اصلاحات: ۸۹/۱۰/۲۱  
پذیرش: ۸۹/۱۰/۲۲

یافته ها: میانگین شاخص رده بندی در گروه آدنویید سیستیک کارسینوما  $27/45 \pm 71/20$  و در گروه پلی مورفوس آدنو کارسینوما درجه پایین  $36/43 \pm 35/37$  بود. اختلافی معنادار بین میانگین شاخص رده بندی دو گروه مشاهده شد ( $p=0.031$ ). Cut off point ۷۳ با حساسیت ۵۳٪ و ویژگی ۸۰٪ مناسب بود.

نتیجه گیری: CD117 شاخص ایمونوهیستوشیمیایی مناسبی در تشخیص افتراقی آدنویید سیستیک کارسینوما از پلی مورفوس آدنو کارسینوما درجه پایین است.

واژگان کلیدی: آدنویید سیستیک کارسینوما، پلی مورفوس آدنو کارسینوما درجه پایین،  
(C-kit) CD117، ایمونوهیستوشیمی

## مقدمه

آدنویید سیستیک کارسینوما شایع‌ترین تومور بدخیم غده تحت فکی و غدد بزاقی فرعی است. ضایعه به صورت توده‌ای توپر و با رشد آهسته بارز می‌شود. درد، یافته شایع و مهم در بیماران است. رشد آهسته این تومور از تشخیص به موقع آن جلوگیری کرده، نفوذ به بافت‌های اطراف اعصاب را موجب می‌شود. ممکن است در اثر نفوذ تومور، فلج عصب صورتی و تخریب استخوان کام و سینوس ماگزیلا روی دهد. آدنویید سیستیک کارسینوما برای عود موضعی و در نهایت متاستاز دور دست مستعد است. صرف‌نظر از نوع درمان، پیش‌آگهی این تومور ضعیف است و مرگ از عود موضعی یا متاستاز دور دست ناشی می‌شود (۱-۳).

پلی مورفوس آدنو کارسینوما درجه پایین، توموری بدخیم با منشأ غدد بزاقی فرعی است، اما مواردی از بروز آن در غدد بزاقی اصلی نیز گزارش شده است. قبل از شناخت آن در مقام توموری متمایز، نمونه‌های آن را به عنوان پلئومورفیک آدنوما یا آدنویید سیستیک کارسینوما طبقه‌بندی می‌کردند. تومور در اساس به صورت توده‌ای بدون درد بوده، ممکن است برای مدتی طولانی رشد آهسته داشته باشد. در برخی موارد، خون‌ریزی یا سایش و نفوذ به استخوان زیرین به وجود می‌آید. متاستاز به گره‌های لنفاوی موضعی شایع نیست و پیش‌آگهی تومور به نسبت خوب بوده، عود و مرگ ناشی از تومور نادر است (۱-۲).

آدنویید سیستیک کارسینوما و پلی مورفوس آدنو کارسینوما درجه پایین به رغم تفاوت در روند بیماری، نمای هیستوپاتولوژیک بسیار مشابه‌ای دارند به طوری که افتراق این دو تومور از هم مشکل است. تشخیص هیستوپاتولوژیک آدنویید سیستیک کارسینوما و پلی مورفوس آدنو کارسینوما درجه پایین در رنگ‌آمیزی روتین با هماتوکسیلین - اتوزین اغلب توأم با اشتباه

است زیرا دو تومور از سلول‌های گرد تا بیضی شکل شبیه به یکدیگر تشکیل می‌شوند که نمای داکتال یا کیستیک می‌گیرند. استفاده از روش ایمونوهیستوشیمی در تشخیص هیستوپاتولوژیک این دو تومور بسیار کمک‌کننده است.

CD117(C-kit) یک تیروزین کیناز غشایی است که به طور طبیعی، ملانوسیت‌ها، ماستوسیت‌ها و سلول‌های ژرمینال آن را بیان می‌کنند. بیان این شاخص در تعدادی از نئوپلاسم‌ها نظیر ملانوما، جرم سل تومور، سینوویال سارکوما، استئوسارکوما و یووینگ سارکوما گزارش شده است (۲-۳).

مطالعات مختلف، یافته‌های متناقض را در خصوص اهمیت CD117(C-kit) طی تشخیص افتراقی آدنویید سیستیک کارسینوما و پلی مورفوس آدنو کارسینوما درجه پایین نشان داده‌اند. در برخی یافته‌ها کارایی این نشانگر در تشخیص افتراقی این دو تومور گزارش شده است (۴-۸). در عین حال، برخی دیگر این نشانگر را برای تشخیص تفاوت بین این تومورها مناسب ندانسته‌اند (۹).

به رغم گزارش اهمیت CD117(C-kit) در تشخیص افتراقی آدنویید سیستیک کارسینوما و پلی مورفوس آدنو کارسینوما درجه پایین در برخی مطالعات، هنوز یافته‌های ما درباره اهمیت این نشانگر اندک است و معیارهای عددی حساسیت و ویژگی این نشانگر گزارش نشده است. هدف از این مطالعه، تعیین دقت نشانگر ایمونوهیستوشیمیایی CD117(C-kit) در تشخیص هیستوپاتولوژیک آدنویید سیستیک کارسینوما و پلی مورفوس آدنو کارسینوما درجه پایین با به دست آوردن نقطه جدایی مناسب (Cut Off Point) بود.

## مواد و روش‌ها

مطالعه حاضر به روش توصیفی - تحلیلی انجام گرفت. جامعه آماری، پرونده‌های هیستوپاتولوژیک و بلوک‌های پارافینه فیکس شده در فرمالین بایگانی بخش پاتولوژی انستیتو کانسر و بیمارستان امام خمینی تهران در محدوده سال‌های ۱۳۷۰ تا ۱۳۸۶ بود. از میان کل پرونده‌ها، تمامی موارد تشخیص داده شده با عنوان آدنویید سیستیک کارسینوما و پلی مورفوس آدنو کارسینوما درجه پایین جدا شدند و لام‌های هیستوپاتولوژیک آنها مجدد، بازبینی شدند. در این بررسی، لام‌هایی که از نظر میدان دید بافتی (اندازه و میزان سلول) مناسب بوده، ثبوت مناسب داشتند، انتخاب شدند. بازنگری و انتخاب هیستوپاتولوژیک نمونه‌ها طبق کتاب مرجع انجام گرفت (۱). از آنجایی که به‌طور اساسی الگوی غربالی شکل آدنویید سیستیک کارسینوما با نمای هیستوپاتولوژیک پلی مورفوس آدنو کارسینوما درجه پایین اشتباه می‌شود، تمامی نمونه‌ها از الگوی غربالی شکل آدنویید سیستیک کارسینوما انتخاب شدند. نمونه‌های منتخب، تومور اولیه بودند. با در نظر گرفتن معیارهای ورودی پانزده نمونه آدنویید سیستیک کارسینوما و پنج مورد پلی مورفوس آدنو کارسینوما درجه پایین در مطالعه وارد و بلوک‌های پارافینه این نمونه‌ها با روش ایمنوهیستوشیمیایی برای شاخص CD117(C-kit) رنگ‌آمیزی شدند. برای آماده سازی نمونه‌ها به روش ایمنوهیستوشیمیایی بدین ترتیب عمل شد: ابتدا مقاطع بافتی از بلوک‌های پارافینه فیکس شده در فرمالین تهیه شد، سپس پارافین مقاطع حذف و نمونه‌ها با پروکسید هیدروژن به مدت ۱۰ دقیقه انکوبه شدند. قراردادن نمونه‌ها در محلول بافری سترات (PH=6) و حرارت دادن آنها در مایکروفر برای بازیافت آنتی ژن و اثر دادن آنتی بادی مونو کلونال اولیه C-kit (آماده مصرف، ساخت کارخانه Dako دانمارک) روی

مقاطع به مدت اساعت در مراحل بعدی انجام گرفت. اثر دادن متوالی آنتی بادی ثانویه استرپتاویدین HRP و در نهایت، دی آمینوبنزیدین هریک به مدت ۱۰ دقیقه، آخرین مرحله آماده سازی مقاطع بود. در بین مراحل فوق، مقاطع با PBS شسته شدند. از رنگ هماتوکسیلین برای رنگ‌آمیزی زمینه استفاده شد. شمارش سلولی مقاطع رنگ‌آمیزی شده با میکروسکوپ نوری ZEISS (آلمان) و با درشت‌نمایی صد برابر با روغن ایمرسیون انجام شد. در هر میدان دید، پس از جستجوی توده سلول تومورال، تعداد سلول‌های رنگ شده که هسته قهوه‌ای داشتند در هزار سلول تومورال شمارش شد. شمارش سلولی به صورت کور انجام گرفت و هر نمونه دو بار شمرده شد. میانگین اعداد حاصل از دو شمارش فوق به صورت شاخص رده‌بندی یا Labelling Index (LI) مربوط به آن لام تعیین گردید (۱۰). میانگین شاخص رده‌بندی گروه‌های آدنویید سیستیک کارسینوما و پلی مورفوس آدنو کارسینوما درجه پایین محاسبه و آزمون T برای آنالیز آماری مطالعه استفاده شد.  $p < 0/05$  معنی دار در نظر گرفته شد.

## یافته‌ها

نمای هیستوپاتولوژیک آدنویید سیستیک کارسینوما شامل جزایری از سلول‌های بازالوئید حاوی فضاهای کیستیک متعدد بود که مواد هیالینیزه، آن را احاطه می‌کردند. گاه، نوارهایی کوچک از سلول‌های بازالوئید تومورال در مواد هیالینیزه دیده می‌شد. در نمای هیستوپاتولوژیک پلی مورفوس آدنو کارسینوما درجه پایین، سلول‌های گرد تا چندوجهی در الگوهای شکلی متفاوت توپر، طنابی و غربالی دیده می‌شدند.

سلول‌های رنگ شده با آنتی بادی مونو کلونال CD117(C-kit) هسته قهوه‌ای رنگ تیره داشتند (شکل ۱)

و ۲). میانگین شاخص رده‌بندی گروه آدنویید سیستیک کارسینوما ۲۷/۴۵ ± ۷۱/۲۰ و گروه پلی مورفوس آدنو کارسینوما درجه پایین ۳۶/۴۳ ± ۳۵/۳۷ و PV به دست آمده، معادل ۰/۰۳۱ بود و بین دو گروه، اختلافی معنی‌دار مشاهده شد (p < ۰/۰۰۵).

جدول شماره ۱ نشان‌دهنده شاخص رده‌بندی گروه‌های آدنویید سیستیک کارسینوما و پلی مورفوس آدنو کارسینوما درجه پایین است. سطح زیر منحنی ROC برابر ۰/۸۰۰ واحد به دست‌آمد (نمودار ۱). با مقایسه نقاط متناظر در این منحنی، میزان Cut off point برابر ۷۳ با ویژگی ۸۰٪ و حساسیت ۵۳٪ به عنوان Cut off point مناسب محاسبه شد.

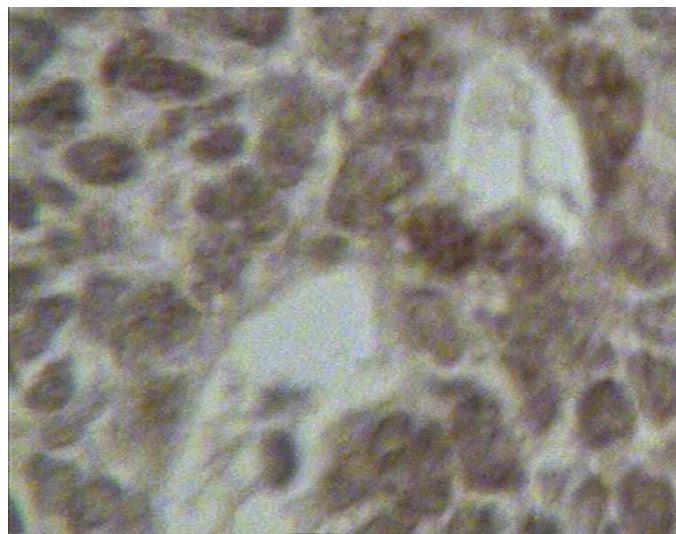
جدول ۱. شاخص رده‌بندی گروه‌های آدنویید سیستیک کارسینوما (ACC) و پلی مورفوس آدنو کارسینوما درجه پایین (PLGA)

ضایعه	شاخص														
<sup>۱</sup> ACC	۱۸,۱۷	۳۴,۲۶	۹۴,۳۹	۶۰,۱۴	۴۰,۸۱	۹۴,۳	۶۳,۱۴	۴۳,۲۲	۵۷,۱۶	۹۵	۹۶,۷۴	۹۷,۳۷	۸۲,۹۱	۹۸,۱۳	۹۲,۳۶
<sup>۲</sup> PLGA	۶,۲۶	۱۰	۶۳,۷۲	۱۱,۹	۸۵										

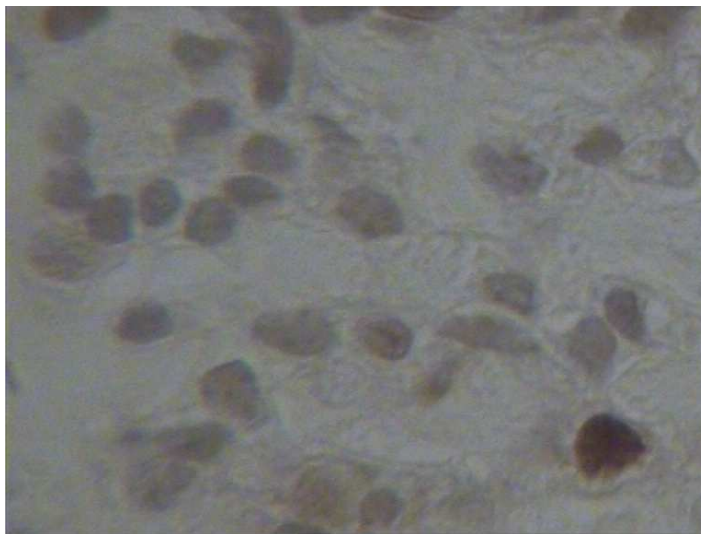
P = ۰/۰۳۱

1-Adenoid Cystic Carcinoma

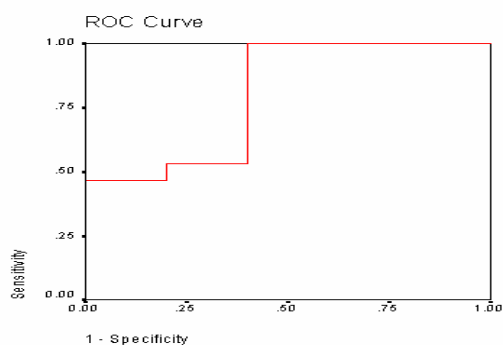
2 - Polymorphouse Low Grade Adenocarcinoma



شکل ۱. رنگ‌آمیزی ایمونوهیستوشیمیایی آدنویید سیستیک کارسینوما (۴۰۰×)



شکل ۲. پلی مورفوس آدنوکارسینومای درجه پایین. به جز یک سلول، بقیه سلولها فاقد رنگ پذیری هسته نسبت به نشانگر C-kit هستند (۴۰۰×)



Area Under the Curve  
Test Result Variable(s): labeling index

Area
.800

نمودار ۱. سطح زیر منحنی ROC

کارسینومای درجه پایین واگر بیشتر از ۷۳ باشد با احتمال ۸۰٪ آدنوئید سیستیک کارسینوماست. آدنوئید سیستیک کارسینوما و پلی مورفوس آدنو کارسینومای درجه پایین به رغم تفاوت در رفتار بالینی، پروگنوز و روش درمان، نمای هیستولوژیک بسیار مشابهی دارند. مطالعات سیتولوژیک و بالینی - پاتولوژیک مختلفی برای به دست آوردن روشی به منظور تشخیص این دو تومور از هم انجام شده است که نتایجی متفاوت داشته اند (۱۵-۱۱). ایمنوهیستوشیمی در مقام

## بحث

یافته های این مطالعه نشان داد که بین میانگین شاخص رده بندی آدنوئید سیستیک کارسینوما و پلی مورفوس آدنو کارسینومای درجه پایین در بررسی ایمنوهیستوشیمیایی با نشانگر CD117(C-kit) اختلاف آماری معنی دار وجود دارد. میزان Cut off point برابر ۷۳ با ویژگی ۸۰٪ و حساسیت ۵۳٪ به دست آمد؛ این به آن معنی است که اگر شاخص رده بندی کمتر از ۷۳ باشد، آن تومور با احتمال ۵۳٪ پلی مورفوس آدنو

سیستیک کارسینوما و ۹۴٪ سلول‌های پلی مورفوس آدنو کارسینوما درجه پایین بیان شده بود (۹).

مطالعه حاضر نشان داد که نشانگر CD117(C-kit) توانایی تشخیص افتراقی آدنویید سیستیک کارسینوما از پلی مورفوس آدنو کارسینوما درجه پایین را داشته؛ بنابراین با نتایج سایر گزارش‌ها همخوانی دارد.

آدنویید سیستیک کارسینوما و پلی مورفوس آدنو کارسینوما درجه پایین از سلول‌های اپی تلیوم لومینال و میواپی تلیال منشأ می‌گیرند. به‌رغم این منشأ مشابه، روند بیولوژیک این دو تومور متفاوت است. عقیده بر آن است که بیان CD117(C-kit) به نوع هیستوپاتولوژیک آدنویید سیستیک کارسینوما وابسته است. در انواع توبولار و غربالی، بیان این نشانگر در سلول‌های لومینال و در نوع توپر در تمامی سلول‌ها دیده می‌شود؛ این تفاوت نشان‌دهنده ازدست‌رفتن هتروژنسیته در نوع توپر است (۷). در این مطالعه نمای هیستوپاتولوژیک غربالی ارجح بود.

اگرچه نحوه عملکرد CD117 در آدنویید سیستیک کارسینوما و پلی مورفوس آدنو کارسینوما درجه پایین به‌خوبی مشخص نیست، شواهدی از جهش این پروتئین در آدنویید سیستیک کارسینوما گزارش شده است (۱۹).

بر خلاف مطالعات دیگر، در این مطالعه، ویژگی و حساسیت نشانگر CD117(C-kit) در تشخیص افتراقی آدنویید سیستیک کارسینوما از پلی مورفوس آدنو کارسینوما درجه پایین تعیین شد. میزان Cut off point برابر ۷۳ با ویژگی ۸۰٪ و حساسیت ۵۳٪ به‌دست آمد، به‌طوری‌که اگر شاخص رده‌بندی کمتر از ۷۳ باشد آن تومور با احتمال ۵۳٪ پلی مورفوس آدنو کارسینوما درجه پایین و اگر بیشتر از ۷۳ باشد با احتمال ۸۰٪ آدنویید سیستیک کارسینوماست. ما مطالعه‌ای برای مقایسه ویژگی و حساسیت به‌دست‌نیاوردم.

روشی که در آن از آنتی بادی‌های خاص برای تشخیص استفاده می‌شود، الگویی دقیق‌تر و با حساسیت بالاست.

نشانگرهای ایمونوهیستوشیمیایی بررسی شده در تشخیص افتراقی آدنویید سیستیک کارسینوما از پلی مورفوس آدنو کارسینوما درجه پایین، نتایجی متفاوت نشان داده‌اند، به‌طوری‌که Vimentin و CD43 را نشانگرهایی مفید معرفی کرده‌اند (۱۷-۱۶). از طرف دیگر EMA و CEA نشانگرهایی مناسب برای تشخیص افتراقی این دو تومور نبوده‌اند (۱۸).

CD117(C-kit) یک تیروزین کیناز غشایی است که به‌طور طبیعی، ملانوسیت‌ها، ماستوسیت‌ها و سلول‌های ژرمینال آن را بیان می‌کنند. بیان این نشانگر در برخی تومورها همچون: ملانوما، سینویال سارکوما، استئو سارکوما و یووینگ سارکوما نشان داده شده است (۳-۲).

Andreadis و همکاران با بررسی نشانگر CD117 در تومورهای خوش‌خیم و بدخیم غده بزاقی به این نتیجه دست یافتند که این پروتئین، نشانگری مناسب برای افتراق نئوپلاسم‌های خوش‌خیم و بدخیم نیست ولی روش تشخیصی مناسبی در افتراق آدنویید سیستیک کارسینوما و پلی مورفوس آدنو کارسینوما درجه پایین است (۸).

Beltron و همکاران گزارش کرده‌اند که بیان CD117 در پلی مورفوس آدنو کارسینوما درجه پایین نسبت به آدنویید سیستیک کارسینوما ضعیف‌تر است (۵). محققان دیگر نیز، ارزش این شاخص در تشخیص افتراقی آدنویید سیستیک کارسینوما را از پلی مورفوس آدنو کارسینوما درجه پایین بیان کرده‌اند (۷-۴).

بر خلاف یافته‌های فوق، Edwards و همکاران CD117 را نشانگری مناسب برای تشخیص افتراقی این دو تومور نمی‌دانند؛ علت این امر، آن است که در مطالعه ایشان، CD117 در ۱۰۰٪ سلول‌های آدنویید

## منابع

- 1 - Neville BW , Damm DD, Allen CM , Bouquot JE .Oral and maxillofacial pathology.3<sup>th</sup> ed. China :Saunders .2009
- 2- Rosai J. Rosai and Ackermans surgical pathology . 9<sup>th</sup> . Edinburg : Mosby . 2004
- 3- Greenberg MS,Glick M,ShipJA.Burkets oral medicine. 11<sup>ed</sup>.India:BC Decker Inc.2008.
- 4- Epivatianos A, Pouloupoulos A, Dimitrakopoulos I, Andreadis D, Nomikos A, Vlahou S, etal.Application of alpha-smooth muscle actin and c-kit in the differential diagnosis of adenoid cystic carcinoma from polymorphous low-grade adenocarcinoma. Oral Oncol 2007 : 43(1):67-76.
- 5 -Beltran D, Faquin WC, Gallagher G, August M . Selective immunohistochemical comparison of polymorphous low-grade adenocarcinoma and adenoid cystic carcinoma. J Oral Maxillofac Surg 2006 :64(3):415-423.
- 6- Mino M, Pilch BZ, Faquin WC . Expression of KIT (CD117) in neoplasms of the head and neck: an ancillary marker for adenoid cystic carcinoma. Mod Pathol 2003; 16(12):1224-1231.
- 7- Penner CR, Folpe AL, Budnick SD. C-kit expression distinguishes salivary gland adenoid cystic carcinoma from polymorphous low-grade adenocarcinoma. Mod Pathol 2002 :15(7):687-691.
- 8- Andreadis D, Epivatianos A, Pouloupoulos A, Nomikos A, Papazoglou G, Antoniadis D, Barbatis C. Detection of C-KIT (CD117) molecule in benign and malignant salivary gland tumours. Oral Oncol 2006 :42(1):57-65.
- 9- Edwards PC, Bhuiya T, Kelsch RD. C-kit expression in the salivary gland neoplasms adenoid cystic carcinoma, polymorphous low-grade adenocarcinoma, and monomorphic adenoma.Oral Surg Oral Med Oral Pathol Oral Radiol Endod 2003 :95(5):586-593.
- 10 - Bubendorf L, Sauter G, Moch H, Schmid HP, Gasser TC, Jordan P, Mihatsch MJ . Ki67 labelling index: an independent predictor of progression in prostate cancer treated by radical prostatectomy.J Pathol 1996: 178(4):437-441.
- 11- Zhang S, Bao R, Bagby J, Abreo F. Fine needle aspiration of salivary glands: 5-year experience from a single academic center.Acta Cytol 2009 :53(4):375-382.
- 12- Sahai K, Kapila K, Dahiya S, Verma K. Fine needle aspiration cytology of minor salivary gland tumours of the palate. Cytopathology 2002 :13(5):309-316.
- 13- S Jenz-Santamaría J, Catalina-Fernandez I. Polymorphous low grade adenocarcinoma of the salivary gland. Diagnosis by fine needle aspiration cytology. Acta Cytol 2004 :48(1):52-56.
- 14 - Koka VN, Tiwari RM, van der Waal I, Snow GB, Nauta J, Karim AB, Tierie AH. Adenoid cystic carcinoma of the salivary glands: clinicopathological survey of 51 patients. J Laryngol Otol 1989 :103(7):675-679.

یافته‌ها بیانگر ارزش نشانگر (CD117(C-kit) در تشخیص افتراقی آدنویید سیستیک کارسینوما از پلی مورفوس آدنو کارسینوما درجه پایین هستند و کاربرد این یافته در بیوپسی‌های کوچک بسیار ارزشمند است. از آنجایی که امکان تشابه هیستوپاتولوژیک آدنویید سیستیک کارسینوما با برخی از تومورهای بزاقی، نظیر آدنوم سلول بازال و پلئومرفیک آدنوما وجود دارد، به دست آوردن Cut off point نشانگر (CD117(C-kit) در سایر تومورهای بزاقی کمکی مؤثر در تشخیص افتراقی آنها از یکدیگر خواهد بود.

## نتیجه‌گیری

CD117(C-kit) نشانگری مناسب در تشخیص افتراقی آدنویید سیستیک کارسینوما از پلی مورفوس آدنو کارسینوما درجه پایین است. نقطه برابر ۷۳ برای این جداسازی مناسب است.

## تشکر و قدردانی

این مطالعه با حمایت مالی دانشگاه شاهد انجام گرفته است. بدین وسیله از معاونت پژوهشی دانشکده دندانپزشکی شاهد سپاسگزاری می‌شود.

- 15- Simpson RH, Clarke TJ, Sarsfield PT, Gluckman PG, Babajews AV. Polymorphous low-grade adenocarcinoma of the salivary glands: a clinicopathological comparison with adenoid cystic carcinoma. *Histopathology* 1991 ;19(2):121-129.
- 16- Darling MR, Schneider JW, Phillips VM . Polymorphous low-grade adenocarcinoma and adenoid cystic carcinoma: a review and comparison of immunohistochemical markers. *Oral Oncol* 2002 ;38(7):641-645.
- 17- Woo VL, Bhuiya T, Kelsch R. Assessment of CD43 expression in adenoid cystic carcinomas, polymorphous low-grade adenocarcinomas, and monomorphic adenomas. *Oral Surg Oral Med Oral Pathol Oral Radiol Endod* 2006 ;102(4):495-500.
- 18- Epivatianos A, Iordanides S, Zaraboukas T, Antoniadis D . Adenoid cystic carcinoma and polymorphous low-grade adenocarcinoma of minor salivary glands: a comparative immunohistochemical study using the epithelial membrane and carcinoembryonic antibodies. *Oral Dis* 2005 ;11(3):175-180.
- 19- Vila L, Liu H, Al-Quran SZ, Coco DP, Dong HJ, Liu C. Identification of c-kit gene mutations in primary adenoid cystic carcinoma of the salivary gland. *Mod Pathol* 2009 ;22(10):1296-1302.



**Daneshvar**

**Medicine**

*Scientific-Research  
Journal of Shahed  
University  
Eighteenth Year,  
No.90  
December, January  
2010-2011*

Received: 7/12/2010

Last revised: 11/1/2011

Accepted: 12/1/2011

## **An immunohistochemical study of CD117 C-kit in adenoid cystic carcinoma and polymorphouse low grade adenocarcinoma salivary gland tumors**

**Noushin Jalayer Naderi<sup>1</sup>, Mahdi Ashouri<sup>2</sup>, Farrokh Tirgari<sup>3</sup>, Mohammad Javad Kharazi Fard<sup>4</sup>, Zeinab Jafari<sup>5</sup>**

1. Assistant Professor - Oral and Maxillofacial Pathology Dept., Faculty of Dentistry, Shahed University, Tehran, Iran.
2. Department of Oral and Maxillofacial pathology, Faculty of Dentistry, Shahed University, Tehran, Iran.
3. Associate Professor - Pathology Dept., Cancer Institute, Tehran University of Medical Sciences, Tehran, Iran.
4. Research Advisor - Dental Research Center, Tehran University of Medical Sciences, Tehran, Iran.
5. Graduated from Faculty of Dentistry, Shahed University, Tehran, Iran.

**E-mail: noushin\_jly85@yahoo.com**

### **Abstract**

**Background and Objective:** Adenoid cystic carcinoma (ACC) and polymorphous low grade adenocarcinoma (PLGA) originate from ductal and myoepithelial salivary gland cells. They have a similar histologic appearance, but with different clinical behavior, treatment and prognosis. CD117 is a tyrosine kinase that is expressed by melanocytes, mastocytes and germinal cells. Our knowledge about its expression in both mentioned tumors is controversial. Evaluation of the accuracy of CD117 in histopathologic differentiation of ACC and PLGA.

**Materials and Methods:** The study protocol was descriptive-analytical. The histopathologic records of ACC and PLGA tumors were obtained from pathology Dept., Cancer Institute and Central pathology Dept. of Imam Khomini hospital. 15 ACC and 5 PLGA were entered the study. The formalin-fixed paraffinized blocks were examined immunohistochemically for CD117 expression. The mean LI for ACC and PLGA tumors were obtained. t test was used for statistical analysis.  $p < 0.05$  was considered significant.

**Results:** The LI mean was  $71.20 \pm 27.45$  and  $35.37 \pm 36.43$  in ACC and PLGA groups respectively. The CD117 expression was statistically significant ( $p = 0.031$ ). The Cut-off point = 73 with 80% sensitivity and 53% specificity was proper.

**Conclusion:** CD117 is a significant immunohistochemical marker for histopathologic differentiation of ACC from PLGA.

**Key words:** Adenoid cystic carcinoma, Polymorphouse low grade adenocarcinoma, CD117 (C-