Downloaded from daneshvarmed.shahed.ac.ir at 13:47 IRST on Monday September 23rd 2019

دانشور پزشکی

دوماهنامه علمی–پژوهشی
دانشگاه شاهد
سال بیست‌وپنجم–شماره ۱۳۲
دی ۱۳۹۶

ارزیابی اثرات عصاره اتانولی گیاه سورانه (*Allium Saralicum R.M. Fritsch*) بر هپاتوپاتی دیابتی در موش‌های سوری نر

نویسندگان: نادر گودرزی*[1]، محمدمهدی زنگنه[2]، اکرم زنگنه[2]

۱. گروه علوم پایه و پاتوبیولوژی، دانشکده دامپزشکی، دانشگاه رازی، کرمانشاه، ایران
۲. دانشکده دامپزشکی، دانشگاه رازی، کرمانشاه، ایران

* نویسنده مسئول: نادر گودرزی **E-mail: n.goodarzi@razi.ac.ir**

دریافت: ۱۳۹۶/۰۸/۰۷
آخرین اصلاح‌ها: ۱۳۹۶/۰۹/۲۰
پذیرش: ۱۳۹۶/۰۹/۲۷

چکیده

مقدمه و هدف: استفاده از گیاهان دارویی قدیمی‌ترین روش برای درمان انواع بیماری‌ها است. گیاهان بسیاری جهت درمان افراد دیابتی توصیه شده‌اند. در مطالعه حاضر، اثرات حفاظت کبدی و ضد دیابتی عصاره اتانولی گیاه سورانه در موش سوری دیابتی نر ارزیابی شده است.

مواد و روش‌ها: در این مطالعه تجربی از ۳۵ موش سوری نر بالغ استفاده شد. دیابت با دوز ۶۰ mg/kg استرپتوزوتوسین به صورت داخل صفاقی در ۲۸ موش القاء شد و موش‌ها به ۴ گروه ۷ تایی تقسیم شدند. گروه کنترل مثبت (دیابتی درمان‌نشده) نرمال سالین و گروه‌های تیمار به ترتیب ۰/۵ mg/kg گلی بنکلامید و ۲۰۰ µg/kg و ۴۰۰ عصاره اتانولی گیاه سورانه را به مدت ۱۵ روز خوراکی دریافت کردند. یک گروه نیز به‌عنوان کنترل منفی (غیردیابتی) در نظر گرفته شد. در روز پایانی، سطوح سرمی گلوکز خون و آنزیم‌های کبدی آسپارتات آمینوترانسفراز، آلانین آمینوترانسفراز و آلکالین فسفاتاز اندازه‌گیری شد. پس از تهیه مقاطع بافتی و رنگ‌آمیزی، حجم تام کبد، سینوزوئیدها، هپاتوسیت ها، سیاهرگ مرکزی، سیاهرگ باب، انشعابات سرخرگ کبدی و مجاری صفراوی در گروه‌ها تخمین زده شد.

نتایج: سطوح افزایش‌یافته گلوکز خون و آنزیم‌های آسپارتات آمینوترانسفراز و آلکالین فسفاتاز در گروه‌های تیمار شده با عصاره اتانولی گیاه سورانه نسبت به گروه دیابتی تیمار نشده کاهش معنی‌داری داشت ($P < ۰/۰۵$). حجم تام کبد، سیاهرگ مرکزی، سیاهرگ باب و سرخرگ کبدی پس از درمان با عصاره گیاه سورانه به طور معنادار نسبت به گروه کنترل منفی افزایش داشت ($P < ۰/۰۵$).

نتیجه‌گیری: عصاره اتانولی گیاه سورانه احتمالاً می‌تواند سطح قند خون و آنزیم‌های کبدی را تنظیم نموده اما نمی‌تواند از تخریب بافت کبد در موش‌های سوری دیابتی شده با استرپتوزوتوسین پیشگیری نماید.

واژگان کلیدی: سورانه، عصاره اتانولی، دیابت، کبد، موش سوری

Downloaded from daneshvarmed.shahed.ac.ir at 13:47 IRST on Monday September 23rd 2019

مقدمه

کبد بزرگ‌ترین غده بدن بوده و بعد از پوست بزرگ‌ترین عضو بدن است که در زیر پرده دیافراگم قرار گرفته است. ۸۰٪ سلول‌های کبدی را هپاتوسیت ها تشکیل می‌دهند. هپاتوسیت ها به شکل صفحات سلولی یا تیغه، در اطراف، در محور فضای باب و سیاهرگ مرکزی قرار دارند. سینوزوئیدها، کانال‌های عروقی وسیعی به قطر ۳۰-۱۰ میکرومتر می‌باشند که در حدفاصل صفحات کبدی قرار گرفته‌اند و خون را از سرخرگ‌ها و سیاهرگ‌های توزیع‌کننده دریافت و در مرکز لبول به سیاهرگ مرکزی تخلیه می‌کنند (۱). سیاهرگ‌های مرکزی در وسط هر لبول قرار گرفته و خون سینوزوئیدها را دریافت می‌کند. از نظر ساختمانی سلول‌های آندوتلیال پوشاننده سیاهرگ مرکزی به‌وسیله الیاف رتیکولر پشتیبانی می‌شوند. فضای باب شامل سیاهرگ باب، سرخرگ کبدی و مجرای صفراوی است. علاوه بر این رگ های لنفی و اعصاب نیز در این ناحیه دیده می‌شود (۲). سلول‌های کبدی در بدن اعمال زیادی از قبیل شرکت در ساختن پروتئین‌ها، ذخیره‌سازی مواد موردنیاز، اعمال متابولیک، حفظ تعادل غلظت گلوکز، تنظیم میزان چربی، سم‌زدایی و غیر فعال کردن مواد مضر و تولید و ترشح صفرا را بر عهده دارند (٤، ۳). کبد به واسطه نقش اصلی که در سم‌زدایی مواد سمی با منشأ داخلی و خارجی دارد، به طور مداوم در معرض انواع مختلف سموم داخلی و خارجی با غلظت بالا قرار دارد. سمومی که با فیزیولوژی کبد تداخل دارند در دوزهای بالا، اختلالاتی را در عملکرد آن ایجاد خواهند کرد (۵).

استرپتوزوتوسین با فرمول مولکولی $C_8H_{15}N_3O_7$، وزن مولکولی ۲٦۵/۲۲۱، فراهمی زیستی ۲۵-۱۷ درصد، نیمه‌عمر ٤۰-۳۵ دقیقه، ماده‌ای است که برای اغلب سلول‌های بدن، به ویژه سلول‌های پانکراس و هپاتوسیت‌ها سمی است. این ماده سمی با از بین بردن سلول‌های بتا پانکراس سبب بیماری دیابت نوع اول می‌شود (٦). از طرفی کبد یک عضو وابسته به انسولین بوده و عملکرد آن به سطح انسولین خون و میزان حساسیت کبد به انسولین بستگی دارد، بنابراین اختلال در سطح انسولین سبب اختلال در عملکرد کبد می‌شود. همچنین نشان داده شده است که کنترل نامناسب قند خون خطر بروز کبد چرب را افزایش می‌دهد (۷). استفاده از آنتی‌اکسیدانت های خوراکی نظیر گیاهان دارویی به عنوان عوامل درمانی در آسیب‌های کبدی ناشی از مواد سمی نظیر استرپتوزوتوسین می‌توانند مؤثر واقع شوند (۱۲-۸). از زمان‌های قدیم تاکنون، گیاهان دارویی به دلیل نداشتن عوارض جانبی، در دسترس بودن و مقرون‌به‌صرفه بودن برای درمان اختلالات مختلفی نظیر بیماری‌های عصبی، عفونی، گوارشی، غدد و غیره به کار می‌روند که از نظر علمی نیز تأثیر آن‌ها ثابت شده است (۱٦-۱۳).

در این میان عصاره گیاه دارویی سورانه که در طول سالیان متمادی به روش سنتی در درمان انواع مختلفی از بیماری‌های گوارشی و کبدی مصرف می‌شود، مورد توجه می باشد. گیاه سورانه با نام علمی *AlliumSaralicum R.M. Fritsch* از خانواده لاله-پیاز است. ویژگی‌های این گیاه وجود یک برگه افراشته در پای چتر است که دمگل‌ها را مانند غلافی در برمی‌گیرد. قطعات گلپوش ارغوانی مایل به صورتی آن تا ١٤ میلی‌متر طول دارند. زمان گلدهی در اردیبهشت است. از لحاظ پراکندگی این گیاه در نواحی کوهستانی ایران به ویژه در استان‌های غربی کشور نظیر کرمانشاه، کردستان، ایلام، لرستان، همدان و قزوین پراکنده شده است (۱۷). گیاهان اعضای این خانواده با داشتن ترکیباتی مانند سولفوکسیدهای سیستئین می‌توانند محافظت‌کننده اندام‌های مختلفی نظیر کبد در برابر عوامل آسیب‌رسان و مواد سمی باشند (۱۹، ۱۸). گودرزی و همکاران (۱۳۹٦) در مطالعه‌ای اثرات محافظتی عصاره الکلی گیاه سورانه را در مسمومیت کبدی ناشی از تتراکلریدکربن نشان داده‌اند (۲۰).

Downloaded from daneshvarmed.shahed.ac.ir at 13:47 IRST on Monday September 23rd 2019

هدف از مطالعه حاضر، بررسی اثرات حفاظت کبدی و ضد دیابتی عصاره اتانولی گیاه سورانه در موش‌های سوری نر دیابتی شده با استرپتوزوتوسین است.

روش بررسی

جمع‌آوری، شناسایی و تهیه عصاره اتانولی گیاه

گیاه سورانه با شماره هرباریوم 2738RUH از محل دانشکده کشاورزی دانشگاه رازی استان کرمانشاه جمع‌آوری گردید. گیاه در درجه حرارت ۲۵ درجه سانتی‌گراد و در شرایط سایه خشک‌شده، با استفاده از آسیاب مکانیکی به صورت پودر درآمد. پودر خشک تا زمان آزمایش در فریزر یخچال نگهداری شد. مقدار ۲۵۰ گرم از پودر گیاه با دقت وزن شده با ۷۵۰ میلی‌لیتر (به نسبت وزنی/حجمی ۱ به ۳) اتانول به مدت ۲ ساعت با دمای ٤٠ درجه سانتی‌گراد مخلوط و هم‌زمان هم زده شد. پس از ٢٤ ساعت، عصاره توسط کاغذ واتمن شماره ۲ صاف شد. سپس عصاره اولیه وارد دستگاه تقطیر در خلأ (روتاری با پمپ خلأ) گردید و در دمای ۸۰ درجه سانتی‌گراد و مدت زمان یک ساعت، حلال تبخیر شد و عصاره تغلیظ شده به دست آمد. به منظور خشک کردن عصاره گیاه، به مدت ٢٤ ساعت در دستگاه دسیکاتور قرار داده شد. بعد از مرحله‌ی خشک کردن، آن را لئوفیلیزه کرده و سپس توزین کرده و در مطالعه استفاده می‌شود. نتایج حاصل از آنالیز کروماتوگرافی گازی / طیف‌سنجی جرمی (Gas chromatography / Mass spectrometry) عصاره حاصل در جدول ۱ ارائه شده است.

جدول ۱. ترکیبات موجود در عصاره اتانولی گیاه سورانه بر اساس آنالیز کروماتوگرافی گازی / طیف‌سنجی جرمی

شماره	ترکیب	درصد	شماره	ترکیب	درصد
۱	Neophytadiene	۱۱/۶	۹	n-Tetracosane	۵/۶
۲	2-Hexadecene, 3,7,11,15-tetramethyl	۱/۴	۱۰	Ethanol, 2-tetradecyloxy	۶
۳	Hexadecanoic acid	۶/۴	۱۱	γ-Tocopherol	۳
۴	Phytol	۱۴/۱	۱۲	Eicosane	۲/۹
۵	Linolenic acid, methyl ester	۲۴/۴	۱۳	Vitamin E	۶/۱
۶	Hexanedioic acid	۱/۲	۱۴	2-Phenyl-5-methylindole	۶/۸
۷	1,4,8,11-Tetraazacyclotetradecane	۱/۲	۱۵	N-ethyl-1,3-dithioisoindoline	۲/۱
۸	Hexatriacontane	۳/۳			

حیوانات و القاء دیابت

برای انجام این تحقیق از ۳۵ موش سوری نر نژاد Balb/c با میانگین وزنی ۳±۳٦ گرم استفاده شد. محل نگهداری حیوانات از نظر شرایط فیزیکی دارای دوره روشنایی و تاریکی ۱۲ ساعته، دمای ۳۵-۲۳ درجه سانتی‌گراد و رطوبت نسبی ٤٠ تا ٦٠ درصد بدون آلودگی صوتی بود. حیوانات در تمام طول آزمایش به آب و غذای مخصوص موش دسترسی داشتند. القای دیابت با تزریق داخل صفاقی استرپتوزوتوسین با دوز ٦٠ میلی‌گرم در هر کیلوگرم صورت گرفت. پس از سه روز از ورید دمی نمونه خون گرفته شده و سطح قند خون به وسیله دستگاه گلوکومتر (GlucoDr AGM, 2200) اندازه‌گیری شد. موش‌هایی که قند خون بالاتر از ۲۰۰ میلی‌گرم در دسی لیتر داشتند به عنوان دیابتی در نظر گرفته شدند.

نحوه تیمار

پس از القای دیابت، موش‌ها به ۵ گروه تصادفی تقسیم شدند:

- گروه اول: به عنوان کنترل منفی (دیابتی نشده سالم) در طی ۱۵ روز ۲۰۰ میکرولیتر نرمال سالین به صورت گاواژ روزانه دریافت کردند.
- گروه دوم: به عنوان کنترل مثبت (دیابتی تیمار نشده) در طی ۱۵ روز، ۲۰۰ میکرولیتر نرمال سالین به صورت گاواژ روزانه دریافت کردند.
- گروه سوم: به عنوان گروه تیمار شده با گلی بنکلامید در طی ۱۵ روز، گلی بنکلامید با دوز ۰/۵

Downloaded from daneshvarmed.shahed.ac.ir at 13:47 IRST on Monday September 23rd 2019

میلی‌گرم در هر کیلوگرم به صورت گاواژ روزانه دریافت کردند.

- گروه‌های چهارم و پنجم: در طی ۱۵ روز به ترتیب با دوز های ۲۰۰ و ٤۰۰ میکروگرم در هر کیلوگرم عصاره اتانولی گیاه سورانه به صورت گاواژ روزانه تیمار شدند.

مطالعه بیوشیمیایی

در روز اول و هفتم پس از القاء دیابت از ورید دمی و در پانزدهمین روز از قلب موش‌ها خون‌گیری انجام شد و سطح قند خون و آنزیم‌های آسپارتات آمینوترانسفراز (AST)، آلانین آمینوترانسفراز (ALT) و آلکالین فسفاتاز (ALP) آن‌ها توسط کیت‌های پارس آزمون اندازه‌گیری شدند.

مطالعه استرولوژیکی بافت کبد

پس از تشریح موش‌ها، کبد از بدن خارج شد و با استفاده از ترازوی دیجیتال با دقت ۰/۰۰۱ گرم توزین و حجم اولیه (Primary volume) با روش غوطه‌ورسازی تعیین گردید. در این روش، ظرفی حاوی آب مقطر بر روی ترازوی دیجیتال وزن و سپس اندام با نخ نازکی در آب غوط ور شد، به‌طوری‌که اندام کاملاً در آب قرار داشت اما با کف و دیواره ظرف برخورد نداشت. تفاوت وزن جدید (پس از وارد شدن اندام در آب) و وزن اولیه آب مقطر، در چگالی آب مقطر (۱) ضرب و حجم اولیه برحسب سانتی‌متر مکعب به دست آمد .سپس نمونه‌ها به مدت ۵ روز در ظروف مخصوص نمونه‌برداری هاو مایع ثبوت فرمالین بافر ۱۰٪ نگهداری شدند.

ازآنجاکه تغییر شکل‌های بافتی مانند چروکیدگی که به دنبال ثبوت، پاساژ بافتی و رنگ‌آمیزی ایجاد می‌گردند، تأثیر منفی بر محاسبات استرولوژیکی خواهند داشت، بنابراین میزان چروکیدگی (Shrinkage) بایستی در نظر گرفته شود. همچنین از میزان چروکیدگی برای تخمین حجم کلی بدون نیاز به انجام روش کاوالیری (که مستلزم داشتن مقاطع سریالی است)استفاده خواهد شد. به منظور تخمین میزان چروکیدگی از مقاطع ایزوتروپیک یکنواخت و تصادفی استفاده گردید. این مقاطع با روش Orientator به دست آمدند. در این روش، هر لوب کبد بر روی دایره‌ای که هر نیمه آن به ۱۰ قسمت برابر تقسیم شده بود قرار داده شد. سپس یک عدد تصادفی بین ۰ تا ۱۰ انتخاب و اندام در جهت عدد انتخاب شده به دو نیمه برش داده شد. سطوح برش نیمه اول و دوم به ترتیب موازی و عمود بر محور ۰-۰ دایره دیگری که هر نیمه آن به ۱۰ قسمت نابرابر تقسیم شده بود قرار داده شد و با انتخاب یک عدد تصادفی بین ۰ تا ۱۰ در جهت عدد انتخاب شده برش داده شد. سپس تمام بافت در جهت برش دوم به مقاطع نیم میلی‌متری برش داده شد .با استفاده از یک تروکار، از یکی از مقاطع تهیه‌شده نمونه دایره‌ای شکلی برداشته شد و با اندازه‌گیری قطر آن، مساحت دایره محاسبه گردید. تمام مقاطع ایزوتروپیک به‌دست‌آمده و نمونه دایره‌ای شکل پس از پاساژ معمول بافتی در کنار هم در یک بلوک قالب‌گیری و مقاطع ۵ میکرونی از آن تهیه گردید. بافت‌ها به روش هماتوکسیلین-ائوزین رنگ‌آمیزی شدند .پس از رنگ‌آمیزی، مساحت نمونه دایره‌ای شکل مجدداً محاسبه و میزان چروکیدگی طبق فرمول زیر به دست آمد: (۲۱)

$$\text{Volumeshrinkage} := 1 - \left(\frac{AA}{AB}\right)^{1.5}$$

که در آن AA و AB به ترتیب مساحت نمونه دایره‌ای شکل بعد و قبل از پاساژ و رنگ‌آمیزی است .حجم نهایی یا حجم مرجع (Reference volume) نیز طبق فرمول زیر محاسبه گردید:

برای محاسبه حجم بافت‌های موردمطالعه از هر نمونه یک مقطع انتخاب و ۱۰ تا ١٤ میدان دید به‌طور تصادفی انتخاب و مورد بررسی قرار گرفتند.

محاسبه حجم نسبی و حجم کل

به منظور محاسبه حجم نسبی ساختارهای مورد نظر (هپاتوسیت ها، سینوزوئیدها، سیاهرگ باب، سرخرگ کبدی و مجاری صفراوی) از گرید (پروب) نقطه استفاده شد. برای تهیه گرید نقطه، در یک صفحه ترانس پرنت ۲۵ علامت+ با فواصل طولی و عرضی ثابت (۵×۵) چاپ و گرید بر روی مانیتور نصب گردید. در بررسی میدان‌های دید، نقاط برخورد کرده با ساختارهای مورد نظر که در

Downloaded from daneshvarmed.shahed.ac.ir at 13:47 IRST on Monday September 23rd 2019

پروب قرار داشتند مورد شمارش قرار گرفتند. حجم نسبی ساختارها با فرمول زیر محاسبه شد:

$$V_v := \frac{P_{structure}}{P_{reference}}$$

که در آن $\sum P_{structure}$ و $\sum P_{reference}$ به ترتیب مجموع نقاط برخورد کرده با ساختار مورد نظر و مجموع نقاط پروب در n میدان دید است .برای تعیین حجم تام ساختارها، حجم نسبی در حجم مرجع ضرب شد.

آنالیز آماری

تجزیه و تحلیل داده‌ها و مقایسه میانگین گروه‌ها با استفاده از آنالیز واریانس یک‌طرفه (One-way ANOVA) و به دنبال آن تست دانکن در نرم‌افزار Ver. 22, SPSS استفاده گردید. $p < ۰/۰۵$ معنی‌دار در نظر گرفته شد.

یافته‌ها

نتایج حاصل از آنالیز کروماتوگرافی گازی/ طیف‌سنجی جرمی نشان داد که اسید لینولئیک (۳۹٪/۲٤٪)، فیتول (۱۹٪/۱٤٪)، نئوفیتادین (٦٦٪/۱۱٪)، اسید هگزادکانوئیک (٤۲٪/٦٪)، ویتامین E (۱٤٪/٦٪) و نونادسن (٦۷٪/٥٪) بیشترین ترکیبات موجود در عصاره اتانولی گیاه سورانه را تشکیل می‌دهند (جدول ۱).

مقادیر قند خون در روزهای هفتم و پانزدهم آزمایش در گروه‌های تیمار شده با گلی بنکلامید و دوزهای مختلف عصاره اتانولی گیاه سورانه نسبت به گروه دیابتی تیمار نشده کاهش معنی‌دار داشت ($P < ۰/۰۵$). بطوریکه اختلاف معنی‌داری بین گروه‌های تیمار شده با عصاره و گلی بنکلامید مشاهده نشد ($P < ۰/۰۵$)(نمودار ۱).

مقادیر آنزیم‌های کبدی AST و ALP در گروه‌های دریافت‌کننده عصاره اتانولی گیاه سورانه نسبت به گروه دریافت‌کننده گلی بنکلامید کاهش معنی‌داری داشت و عصاره سورانه توانست سطوح افزایش‌یافته این آنزیم‌ها را به حالت طبیعی نزدیک نماید. در این مطالعه تفاوت معناداری بین مقادیر آنزیم ALT در بین گروه‌های مورد آزمایش مشاهده نشد ($P < ۰/۰۵$) (نمودار ۲).

در بررسی کیفی بافت کبد، تغییرات هستوپاتولوژیکی شامل نکروز سلول‌های کبدی و تجمع لنفوسیتی در گروه دیابتی درمان‌نشده (کنترل مثبت) دیده شد در گروه‌های درمان شده با گلی بنکلامید و دوز پایین عصاره اتانولی گیاه سورانه تغییرات پاتولوژیکی بسیار کاهش‌یافته بود و سلول‌های کبدی و سینوزوئید ها شبیه بافت کبد در گروه کنترل منفی بودند (شکل ۱).

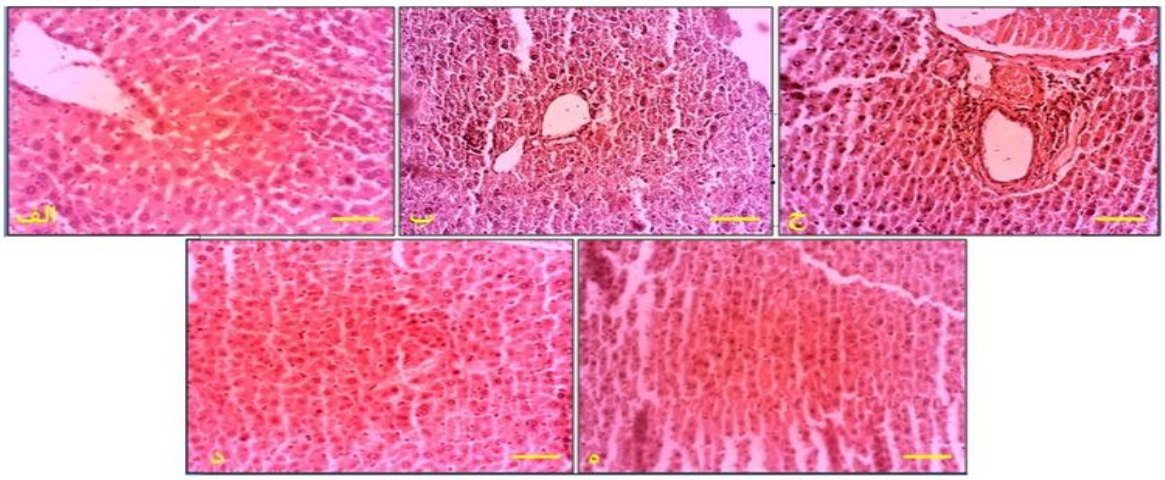

شکل ۱. مقاطع بافتی کبد در گروه‌های کنترل منفی ، کنترل مثبت و گروه‌های تیمار شده با عصاره اتانولی گیاه سورانه.

الف: بافت کبد در گروه کنترل منفی (سالم و کاملاً طبیعی)، ب: بافت کبد در گروه کنترل مثبت (دیابتی درمان‌نشده)، نکروز هپاتوسیت‌ها و به‌هم‌ریختگی صفحات ریماک دیده می‌شود، ج: بافت کبد در گروه دریافت‌کننده گلی بنکلامید. د: بافت کبد در گروه دریافت‌کننده دوز ۲۰۰ میکروگروم در هر کیلوگرم عصاره اتانولی سورانه، صفحات هپاتوسیت‌ها منظم و طبیعی دیده می‌شوند د: بافت کبد در گروه دریافت‌کننده دوز ٤۰۰ میکروگروم در هر کیلوگرم عصاره اتانولی سورانه. (رنگ‌آمیزی هماتوکسیلین و ائوزین. مقیاس= ۵۰µm).

Downloaded from daneshvarmed.shahed.ac.ir at 13:47 IRST on Monday September 23rd 2019

بررسی‌های استریولوژیک نشان داد که وزن کبد، حجم تام کبد و سیاهرگ باب که در گروه دیابتی درمان شده با گلی بنکلامید نسبت به گروه کنترل منفی افزایش معناداری داشت، در گروه دریافت‌کننده دوز ۲۰۰ میکروگرم در هر کیلوگرم عصاره اتانولی گیاه سورانه کاهش معنی‌دار نشان داد (P <۰/۰۵) (نمودار ۵-۳). حجم سیاهرگ مرکزی در گروه‌های دریافت‌کننده ۲۰۰ و ۴۰۰ میکروگرم در هر کیلوگرم عصاره اتانولی گیاه سورانه کاهش معناداری نسبت به گروه‌های دیگر داشت (P<۰/۰۵). همچنین حجم مجاری صفراوی در گروه‌های تیمار شده با دوز ۴۰۰ میکروگرم در هر کیلوگرم عصاره اتانولی گیاه سورانه بیانگر کاهش معناداری نسبت به گروه‌های دیگر بود. علیرغم این نتایج، دوزهای ۲۰۰ و ۴۰۰ میکروگرم در هر کیلوگرم عصاره اتانولی گیاه سورانه نه تنها نتوانستند وزن کبد، حجم هپاتوسیت ها، سینوزوئیدها و سرخرگ کبدی را نسبت به سایر گروه‌ها به صورت معناداری کاهش دهند، بلکه موجب افزایش معنی‌دار این پارامترها نسبت به گروه کنترل منفی شدند (P <۰/۰۵) (نمودار ۵-۳).

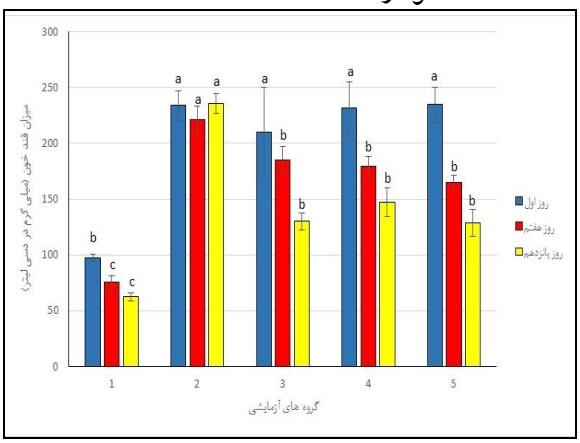

نمودار ۱. تغییرات میزان قند خون در گروه‌های آزمایشی پس از درمان با دوزهای مختلف عصاره اتانولی سورانه.

گروه ۱: کنترل منفی، گروه ۲: کنترل مثبت، گروه ۳: تیمار شده با گلی بنکلامید، گروه ٤ و ٥: تیمار شده با دوزهای ۲۰۰ و ٤۰۰ میکروگرم در هر کیلوگرم عصاره اتانولی گیاه سورانه. حروف غیر یکسان بیانگر وجود اختلاف معنی‌دار بین گروه‌ها است (P <۰/۰۵).

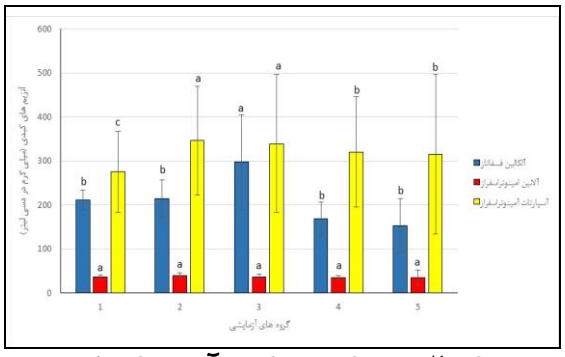

نمودار ۲. تغییرات سطوح آنزیم‌های کبدی در گروه‌های آزمایشی پس از درمان با دوزهای مختلف عصاره اتانولی سورانه.

گروه ۱: کنترل منفی، گروه ۲: کنترل مثبت، گروه ۳: تیمار شده با گلی بنکلامید، گروه ٤ و ٥: تیمار شده با دوز های ۲۰۰ و ٤۰۰ میکروگرم در هر کیلوگرم عصاره اتانولی گیاه سورانه. حروف غیر یکسان بیانگر وجود اختلاف معنی‌دار بین گروه‌ها است (P <۰/۰۵).

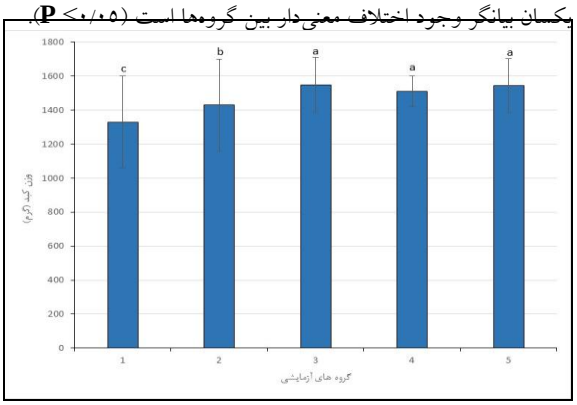

نمودار ۳. تغییرات وزن کبد در گروه‌های آزمایشی پس از درمان با دوزهای مختلف عصاره اتانولی سورانه.

گروه ۱: کنترل منفی، گروه ۲: کنترل مثبت، گروه ۳: تیمار شده با گلی بنکلامید، گروه ٤ و ٥: تیمار شده با دوز های ۲۰۰ و ٤۰۰ میکروگرم در هر کیلوگرم عصاره اتانولی گیاه سورانه. حروف غیر یکسان بیانگر وجود اختلاف معنی‌دار بین گروه‌ها است (P <۰/۰۵).

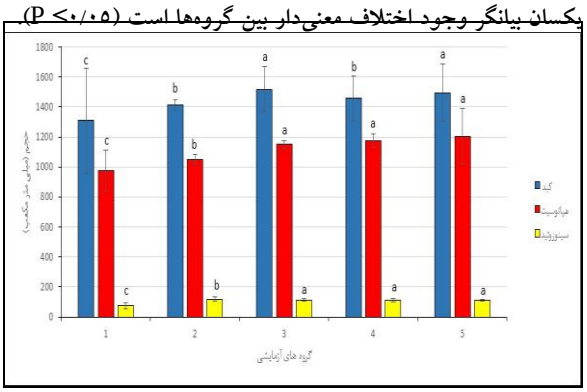

نمودار ٤. تغییرات حجم کبد، هپاتوسیت‌ها و سینوزوئید در گروه‌های آزمایشی پس از درمان با دوزهای مختلف عصاره اتانولی سورانه.

گروه ۱: کنترل منفی، گروه ۲: کنترل مثبت، گروه ۳: تیمار شده با گلی بنکلامید، گروه ٤ و ٥: تیمار شده با دوز های ۲۰۰ و ٤۰۰ میکروگرم در هر کیلوگرم عصاره اتانولی گیاه سورانه. حروف غیر یکسان بیانگر وجود اختلاف معنی‌دار بین گروه‌ها است (P <۰/۰۵).

Downloaded from daneshvarmed.shahed.ac.ir at 13:47 IRST on Monday September 23rd 2019

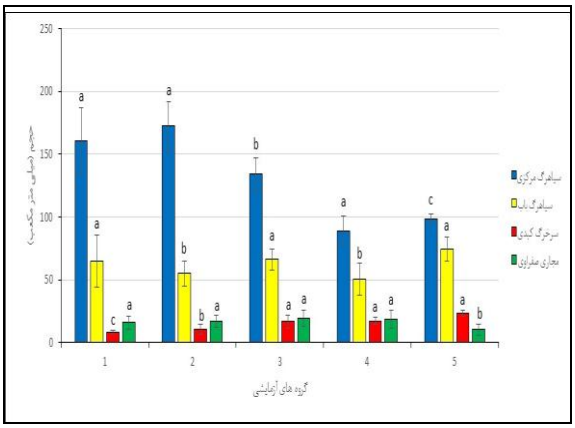

نمودار ۵. تغییرات حجم سیاهرگ مرکزی، سیاهرگ باب، انشعابات سرخرگ کبدی و مجاری صفراوی در گروه‌های آزمایشی پس از درمان با دوزهای مختلف عصاره اتانولی سورانه.

گروه ۱: کنترل منفی، گروه ۲: کنترل مثبت، گروه ۳: تیمار شده با گلی بنکلامید، گروه ٤ و ٥: تیمار شده با دوز های ۲۰۰ و ٤۰۰ میکروگرم در هر کیلوگرم عصاره اتانولی گیاه سورانه. حروف غیر یکسان بیانگر وجود اختلاف معنی‌دار بین گروه‌ها است (P <۰/۰۵).

بحث

آنتی‌اکسیدانت ها مواد مغذی هستند که می‌توانند از تخریب سلول‌های بدن جلوگیری کنند. در واقع آنتی‌اکسیدان‌ها باعث خنثی کردن رادیکال‌های آزاد می‌گردند و از این طریق به سم‌زدایی هپاتوسیت‌ها کمک می‌کنند. گیاهان بسیاری که در درمان مسمومیت‌ها و بیماری‌های کبدی در طب سنتی مورد استفاده قرار گرفته‌اند حاوی ترکیبات آنتی‌اکسیدانی فراوانی می‌باشند (۲٦-۲۲). در بین استخراج‌های مختلفی که روی گیاهان دارویی صورت می‌گیرد، عصاره‌های اتانولی غنی از ترکیبات آنتی اکسیدانتی می‌باشند. در این رابطه، در مطالعه‌ای که توسط افرازه و همکاران در سال ۱۳۹۳ صورت گرفت، نشان داده شد که میزان ترکیبات آنتی اکسیدانتی موجود در عصاره اتانولی گلبرگ زعفران بیشتر از عصاره‌های آبی و متانولی آن است (۲۷). همچنین در مطالعه دیگری که توسط مرادی و همکاران در سال ۱۳۹۳ صورت گرفت، معین گردید عصاره اتانولی گیاه ترشک غنی از ترکیبات آنتی اکسیدانتی است و مقدار این ترکیبات آنتی‌اکسیدانی در مقایسه با عصاره آبی آن به مراتب بیشتر است (۲۸). گیاه سورانه نیز همانند سایر گیاهان دارویی غنی از ترکیبات آنتی اکسیدانتی است. نتایج حاصل از آنالیز کروماتوگرافی گازی/ طیف‌سنجی جرمی نشان داد که ترکیبات آنتی‌اکسیدانتی زیادی در عصاره اتانولی گیاه سورانه وجود دارد که مهم‌ترین این ترکیبات شامل اسید لینولئیک (۳۹٪/۲٤٪)، فیتول (۱۹٪/۱٤٪)، نئوفیتادین (٦٦٪/۱۱٪)، اسید هگزادکانوئیک (٤۲٪/٦٪)، ویتامین E (۱٤٪/٦٪) و نونادسن (٦۷٪/٥٪) می‌باشند (جدول ۱).

نتایج به‌دست‌آمده از مطالعه حاضر نشان می‌دهد که استفاده از عصاره اتانولی گیاه سورانه، قند خون را به صورت معناداری کاهش می‌دهد. سیر و پیاز از گیاهانی می‌باشند که مانند گیاه سورانه در سرده والک قرار دارند. اگرچه تاکنون مطالعه خاصی در مورد اثر ضد دیابتی و محافظت کبدی گیاه سورانه صورت نگرفته است ولی مطالعات زیادی در مورد اثرات ضد دیابتی و محافظ کبدی گیاه سیر و پیاز وجود دارد. در مطالعه‌ای توسط راشکی کمک و همکاران در سال ۱۳۸۸ گزارش شد که گیاه سیر دارای خواص ضد دیابتی بسیار زیادی است و سبب کاهش معنادار قند خون (نزدیک به قند خون طبیعی) در موش‌های صحرایی دیابتی شده با استرپتوزوتوسین می‌شود. در این مطالعه بیان گردید که عمل هیپوگلیسمیک سیر می‌تواند به واسطه افزایش ترشح انسولین از پانکراس، آزاد شدن انسولین از باندهای انسولینی و یا افزایش حساسیت گیرنده‌ها به انسولین باشد (۲۹). در مطالعه دیگری که توسط Sharma و همکاران در سال ۱۹۷۷ صورت گرفت، معین گردید که عصاره آبی حاوی ۳۰ الی ۲۰۰ گرم پیاز که بعضی مواقع این مقدار در غذای روزانه نیز مصرف می‌شود، موجب کاهش قند خون می‌گردد و حتی با افزایش دوز عصاره، این اثر می‌تواند تقویت شود (۳۰).

در مطالعه حاضر، عصاره اتانولی گیاه سورانه افزایش آنزیم‌های AST و ALP کبد ناشی از مسمومیت با استرپتوزوتوسین را به صورت معناداری کاهش داد. AST آنزیمی است که بیشتر در یاخته‌های کبد یافت می‌شود؛ مقادیر بسیار کمتر آن نیز در کلیه، قلب و

Downloaded from daneshvarmed.shahed.ac.ir at 13:47 IRST on Monday September 23rd 2019

عضلات موجود است. در افراد سالم، سطح AST در خون پایین بوده و زمانی که به هر دلیلی مثلاً به دلیل دیابت، کبد آسیب‌دیده باشد، معمولاً قبل از آن‌که علائم بارزتر آسیب کبدی رخ دهد، AST به داخل جریان خون آزاد می‌شود. ALP بیشتر در کبد ساخته‌شده و به جریان خون آزاد می‌شود. این آنزیم در استخوان و مقداری هم در روده‌ها و کلیه‌ها و همچنین در جفت ساخته می‌شود. بررسی سطح ALP یکی از معیارهای آزمایشگاهی است که برای سنجش آسیب کبدی ناشی از کلستاتیک استفاده می‌شود (۳۱). در مطالعه‌ای که توسط نامجو و همکاران در سال ۱۳۹۲ صورت گرفت، معین شد که عصاره آبی گیاه سیر سبب کاهش میزان آنزیم‌های AST و ALP می‌شود (۳۲).

طبق نتایج استریولوژیکی به‌دست‌آمده در این مطالعه، دوز های بالا و پایین عصاره اتانولی سورانه نتوانستند افزایش حجم کبدی ناشی از دیابت را بهبود ببخشند. با مقایسه نتایج مربوط به دوز بالا و پایین عصاره اتانولی سورانه، می‌توان این فرضیه را مطرح نمود که نتایج حاصله ممکن است به دلیل بالا بودن دوز های تجویزشده عصاره اتانولی سورانه بوده است که منجر به هیپرتروفی و افزایش حجم کبد شده است. ریچارد و همکاران در سال ۲۰۰۱ نشان دادند که با مصرف ۲۸/۵ میلی‌گرم در کیلوگرم پودر سیر در موش سوری به مدت ۲، ٦ و ۱۲ ماه تغییرات بافتی در ریه‌ها، قلب، آئورت، معده، روده، کبد، پانکراس، طحال، کلیه‌ها و مثانه مشاهده نمی‌گردد و شواهدی مبنی بر نکروز توکسیک یا تغییرات دژنراتیو سلول‌ها مشاهده نشد (۳۳). این در حالی است که در مطالعه نامجو و همکاران در سال ۱۳۹۲ گزارش شد که در مطالعات میکروسوپیک بافت کبد گروه موش‌های صحرایی درمان شده با دوز ۱۰۰۰ میلی‌گرم در هر کیلوگرم عصاره سیر، تغییرات دژنراسیون و نکروز هپاتوسیت های کبد در اطراف ورید مرکزی کبد ایجاد می‌شود. ازآنجایی‌که در این مطالعه در دوز ۵۰۰ میلی‌گرم در هر کیلوگرم عصاره سیر، عوارضی مبنی بر تغییرات دژنراسیون و نکروز هپاتوسیت های کبد در اطراف ورید مرکزی کبد دیده نشد، نتیجه مطالعه اخیر را می‌توان به استفاده از دوز بسیار بالای گیاه سیر مربوط دانست (۳۳).

در این تحقیق به دلیل محدودیت‌های موجود، امکان بررسی کمی دقیق و هم جانبه بافت کبد وجود نداشت. لذا پیشنهاد می‌گردد در مطالعات آینده پارامترهایی مانند حجم سلول‌های کبدی و حجم هسته‌های آن‌ها و همچنین تعداد هپاتوسیت ها به کمک روش دیسکتور اپتیکال پس از القاء دیابت و درمان با دوزهای مختلف عصاره گیاه سورانه مورد بررسی قرار گیرد.

نتیجه‌گیری

بنابر نتایج به‌دست‌آمده، دوز های عصاره اتانولی گیاه سورانه مورد استفاده در این مطالعه می‌توانند در جلوگیری از افزایش قند خون و آنزیم‌های نشانگر مسمومیت کبد، AST و ALP در موش‌های سوری دیابتی شده با استرپتوزوسین مؤثر باشد؛ اما تأثیر مثبتی در کاهش حجم کبد و ساختارهای آن ندارند؛ بنابراین علیرغم اثرات کاهندگی قند خون و ضد دیابتی گیاه سورانه، اثرات محافظت کبدی آن بایستی در مطالعات تکمیلی آینده و با دوز های دیگری مورد بررسی بیشتر قرار گیرد.

تشکر و قدردانی

بدین‌وسیله از معاونت محترم پژوهشی دانشگاه رازی و دانشگاه علوم پزشکی و خدمات بهداشتی و درمانی کرمانشاه تقدیر و تشکر می‌گردد.

Downloaded from daneshvarmed.shahed.ac.ir at 13:47 IRST on Monday September 23rd 2019

منابع

1. Tortora, Gerard J. Derrickson, Bryan H. Principles of Anatomy and Physiology (12th ed.). John Wiley & Sons. 2008: 945.
2. Abdel-Misih, Sherif RZ, Bloomston M. Liver Anatomy. Surgical Clinics of North America 2010; 90 (4): 643–53.
3. Lade AG, Monga SP. Beta-catenin signaling in hepatic development and progenitors: which way does the WNT blow? Dev Dyn 2011; 240 (3): 486–500.
4. Strunk, H. Stuckmann, G. Textor, J. Willinek, W. Limitations and pitfalls of Couinaud's segmentation of the liver in transaxial Imaging. European Radiology 2003; 13 (11): 2472–82.
5. Hagh-Nazari L, Goodarzi N, Zangeneh MM, Zangeneh A, Tahvilin R, Moradi R. Stereological study of kidney in streptozotocin-induced diabetic mice treated with ethanolic extract of Stevia rebaudiana (bitter fraction). Comparative Clinical Pathology 2017; 26:455–63.
6. Rossini AA, Like AAA, Chick WL, Appel MC, Cahill Jr GF. Studies of streptozotocin-induced insulitis and diabetes. Proceedings of the National Academy of Sciences of the United States of America 1977; 74 (6): 2485–2489.
7. Definition, Diagnosis and Classification of Diabetes Mellitus and its Complications. World Health Organisation 1999.
8. Najafi F, Tahvilian R, Zangeneh MM, Zangeneh A, Moradi R. Medicinal plant: Assessment of the chemical composition and in vitro antibacterial activities of the Viola odorata Linnoil's against Bacillus subtilis(ATCC No. 21332) in west of Iran. International Journal of Scientific & Engineering Research 2016; 7(11): 1330-39.
9. Foroughi A, Pournaghi P, Tahvilian R, Zangeneh MM, Zangeneh A, Moradi R. Assessment of chemical composition and antibacterial effects of Anethole-rich hydroalcoholic extract of Pimpinell aanisum. International Journal of Pharmaceutical and Clinical Research 2016; 8(11): 1459-63.
10. Moradi R, Hajialiani M, Zangeneh MM, Zangeneh A, Faizi S, Zoalfaghari M, Marabi A. Study a plant extract as an antibacterial agent. International Journal of Current Medical and Pharmaceutical Research 2017; 3(2): 1360-1362.
11. Foroughi A, Pournaghi P, Najafi F, Zangeneh A, Zangeneh MM, Moradi R. Evaluation of antibacterial activity and phytochemical screening of Pimpinella anisem's essential oil. International Journal of Pharcognosy and Phytochemical Research 2016; 8(11); 1886-90
12. Foroughi A, Pournaghi P, Zhaleh M, Zangeneh A, Zangeneh MM, Moradi R. Antibacterial activity and phytochemical screening of essential oil of Foeniculum vulgare. International Journal of Pharmaceutical and Clinical Research 2016; 8(11): 1505-9.
13. Zangeneh MM, Najafi F, Tahvilian R, Haghnazari L, Zangeneh A, Abiari M, Moradi R. Study on the in vitro antibacterial properties of alcoholic extract of Stevia rebaudiana in west of Iran. International Journal of Scientific & Engineering Research 2016; 7 (11):1352-59.
14. Zangeneh MM, Najafi F, Moradi R, Tahvilian R, Haghnazari L, Zangeneh A. Evaluation of the in vitro antibacterial activities of alcoholic extract of Stevia rebaudiana against Escheriachia coli O157: H7 (ATCC No. 25922). Asian Journal of Pharmceutical Analysis Medicinal Chemistry 2016; 4(3): 131-36.
15. Zangeneh MM, Najafi F, Tahvilian R, Salmani S, Haghnazari L, Zangeneh A, Moradi R. Ethnomedicinal Plants: In vitro Antibacterial Effects of Ethanolic Extract of Stevia rebaudiana. International Journal of Ayurveda and Pharmceutical Chemistry 2017; 6(1): 251-59.
16. Foroughi A, Pournaghi P, Tahvilian R, Zangeneh MM, Zangeneh A, Moradi R. Ethnomedicinal plants: Study on the chemical composition and antibacterial activity of the Nigella sativa (Black seed) oil's. International Journal of Pharmaceutical and Clinical Research 2016; 8(11): 1528-32.
17. Foroughi A, Zangeneh MM, Kazemi N, Zangeneh A. An in vitro study on antimicrobial properties of Allium noeanum reut ex regel: An ethnomedicinal plant. Iranian Journal of Public Health. 2016; 45 (2): 32.
18. Nguansangiam S, Angsubhakorn S, Bhamarapravati S, Suksamrarn A. Effects of elephantgarlic volatile oil (Allium ampeloprasum) and T-2 toxin on murine skin. Southeast Asian Journal of Tropical Medicine and Public Health 2003; 34: 899-905.
19. Sheela CG, Kumud K, Augusti KT. Antidiabetic effects of onion and garlic sulfoxide amino acids in rats. Planta Medica 1995; 61:356-7.
20. Goodarzi N, Zangeneh MM, Zangeneh A, Najafi F, Tahvilian R. Protective Effects of Ethanolic Extract of Allium Saralicum R.M. Fritsch on CCl4- Induced Hepatotoxicity in Mice. Journal of Rafsanjan University of Medical Sciences 2017; 16:227-238.
21. Nyengaard JR. Stereologic methods and their application in kidney research. Journal of American Society and Nephrology 1990; 10(5):1100–1123.
22. Zangeneh A, Zangeneh MM, Hajialiani M, Moradi R, Nazari F, Sanjabi shirazi F, Ansari N, LotfiHamadani M, Ekhtiari A. Peruse a plant product as an antimicrobial agent. International Journal of Current Medical and Pharmaceutical Research 2017; 3(2): 1348-1351.
23. Foroughi A, Zangeneh MM, Zangeneh A, Kazemi N. 2016. A survey on antibacterial activities of Allium eriophyllum alcoholic extract: An ethnomedicinal plant. Iranian Journal of Publ Health 45 (2): 32.

Downloaded from daneshvarmed.shahed.ac.ir at 13:47 IRST on Monday September 23rd 2019

24. Faramarzi E, Zangeneh MM, Zangeneh A, Moradi R. Effect of Cinnamomum zelanicum on oil on hyponeophagia anxiety test in Balb C male mice. Online Journal of Veterinary Research 2017; 21(2):77-80.
25. Zangeneh MM, Zangeneh A, Tahvilian R, Moradi R, Hajialiani M, Moradi M, Simanizad S, Chamani P. Antibacterial activities of a medicinal plant. International Journal of Current Medical and Pharmaceutical Research 2017; 3(3): 1471-1474.
26. Zangeneh MM, Tahvilian R, Zangeneh A, Moradi R, Najafi F, Haghnazari L. Effect of Alhagi maurorum oil on anxiety markers in Balb/C male mice. Online Journal of Veterinary Research 2017; 21(3):115-117.
27. Afrazeh Z, Bolandi M, Khorshidi M, Mohammadi Nafchi A. Evaluation of antioxidant activity of aqueous and alcoholic extracts (methanol, ethanol) saffron petals. Saffron Agronomy & Technology 2014: 2(3): 231-236.
28. Moradi A, Ebrahimipour G, Karkhane M, Marzban A. Surveying the Antioxidant and the Antimicrobial Effects of Aqueous and Ethanolic Extract of Rumex Alveollatus L. on In-vitro Indicator Microorganisms. Journal of Fasa University of Medical Sciences 2015; 4(4): 418-426.
29. Rashki Kemmak M, Gol A, Dabiri SH. Preventive Effects of Garlic Juice on Renal Damages Induced by Diabetes Mellitus in Rats. Iranian Journal of Endocrinology & Metabolism 2009: 11(3): 331-339.
30. Sharma KK, Gupta RK, Gupta S and Samuel KC. Antihyperglycemic effect of onion: effect on fasting blood sugar and induced hyperglycemia in man. Indian Journal of Medical Research 1977; 65: 422-429.
31. Assaei R, Mokarram P, Dastghaib S, Darbandi S, Darbandi M, Zal F, Akmali M, Omrani GHR. Hypoglycemic Effect of Aquatic Extract of Stevia in Pancreas of Diabetic Rats: PPARγ -dependent Regulation or Antioxidant Potential. Avicenna Journal of Medical Biotechnology 2016; 8(2): 65-74.
32. Namjoo AR, Heidarian E, Rafieian-Koupaei M, Jafarian-Dehkordi M. Effect of chronic oral administration of garlic aqueous extract on tissue changes, some blood and enzymatical parameters in male rats. Journal of Shahrekord University of Medical Sciences 2013; 15(1): 103-113.
33. Richard FH Acute and chronic toxicity study of fish oil and garlic combination. Internatiotan Journal Vitamol Nutrition Research 2001; 71(5): 306-312.

Downloaded from daneshvarmed.shahed.ac.ir at 13:47 IRST on Monday September 23rd 2019

Daneshvar

Medicine

Scientific-Research Journal of Shahed University
25th Year, No.132
December- January 2017-2018

Daneshvar(medicine) shahed University/ 25th year/2017-2018 /NO.132

Received: 29/10/2017
Last revised: 11/12/2017
Accepted: 18/12/2017

The effect of ethanolic extract of *Allium Saralicum R.M. Fritsch* on diabetic hepatopathy in male mice

Nader Goodarzi[1*], Mohammad Mahdi Zangeneh[2], Akram Zangeneh[2]

1. Department of Basic and Pathobiological Sciences, Faculty of Veterinary Medicine, Razi University, Kermanshah, Iran
2. Faculty of Veterinary Medicine, Razi University, Kermanshah, Iran

*** Corresponding author e-mail: n.goodarzi@razi..ac.ir**

Abstract

Background and Objective: Using medicinal plants is the oldest way to treat the different diseases. Various plants are recommended for the treatment of diabetic patients. Hepatoprotective and antidiabetic effects of the ethanolic extract of *Allium Saralicum R.M. Fritsch* (ASRMF) on diabetic male mice has been assessed in the present study.

Materials and Methods: In this experimental study, 35 adult male mice were used. Diabetes was induced by administration of 60 mg/kg of streptozotocin intraperitoneally in 28 mice and they were divided into 5 groups of 7 mice each. The positive control group (non-treated diabetic) received normal saline and treatment groups received glibenclamide at a dose of 0.5 mg/kg and 200 and 400 µg/kg of ethanolic extract of ASRMF through gavage for 15 days. Also, one group considered as negative control (non- diabetic). On the last day, serum levels of glucose and AST (aspartate aminotransferase), ALT (alanine aminotransferase), and ALP (alkaline phosphatase) enzymes were measured. After preparation of tissue sections and staining, total volume of the liver, hepatocytes, sinusoids, portal vein, central vein, hepatic arteries and bile ducts were estimated.

Results: The increased levels of blood glucose and AST and ALP enzymes were significantly decreased ($P<0.05$) in ethanolic ASRMF extract-treated groups as compared to the untreated diabetic. The total volume of liver, central vein, portal vein and hepatic artery significantly increased ($P<0.05$) after treatment with ASRMF extract as compared to the negative control group.

Conclusion: Ethanolic extract of ASRMF can regulate the levels of blood glucose and AST and ALP enzymes but can not inhibit hepatic damages in streptozotocin-induced diabetic mice.

Keywords: *Allium Saralicum R.M. Fritsch*, Ethanolic extract, Diabetes, Liver, Mice.