

اثر کورکومین بر هورمون‌های محور هیپوفیز-آدرنال و شاخص‌های کلیوی در موش‌های صحرایی دیابتی شده با آلوکسان

نویسندگان: سید دامون صدوقی*

۱. دکتری تخصصی بیولوژی سلولی تکوین، باشگاه پژوهشگران جوان و نخبگان، واحد مشهد، دانشگاه آزاد اسلامی، مشهد، ایران

* نویسنده مسئول: سید دامون صدوقی E-mail: damoon.sadoughi@mshdiau.ac.ir

چکیده

مقدمه و هدف: دیابت موجب آسیب و اختلال در عملکرد کلیه‌ها می‌شود. همچنین با اختلال در ترشحات غدد آندوکراین سبب بروز اختلالات متابولیک ثانویه می‌گردد. باتوجه به نقش کورکومین در کاهش گلوکز خون و تعدیل سیستم آنتی‌اکسیدانی، این پژوهش با هدف تعیین اثر کورکومین بر هورمون‌های محور هیپوفیز-آدرنال و شاخص‌های کلیوی در موش‌های صحرایی دیابتی انجام شد.

مواد و روش‌ها: در این مطالعه تجربی ۳۲ سر موش صحرایی نر به ۴ گروه مساوی تقسیم شدند: شاهد، شاهد دیابتی و دیابتی تجربی تیمار شده با کورکومین (غلظت‌های ۱۰۰ و ۲۰۰ میلی‌گرم بر کیلوگرم). دیابت در گروه‌های شاهد دیابتی و دیابتی تجربی، با یک بار تزریق داخل صفاقی آلوکسان القا شد. کورکومین به مدت ۲۵ روز به صورت داخل صفاقی به گروه‌های دیابتی تجربی تزریق شد. در پایان دوره تزریق، سطح سرمی اوره، اسیداوریک، کراتینین، آلبومین و هورمون‌های آدرنوکورتیکوتروپین، کورتیزول و آلدوسترون اندازه‌گیری شد. مقاطع بافت کلیه تهیه و توسط میکروسکوپ نوری مورد بررسی قرار گرفت.

نتایج: در مقایسه با گروه شاهد دیابتی، سطح سرمی اوره، اسیداوریک و کراتینین در گروه‌های دیابتی تحت تیمار با کورکومین به طور معنی‌داری کاهش و آلبومین به طور معنی‌داری افزایش یافت ($p < 0.05$). این مقایسه برای هورمون‌های آدرنوکورتیکوتروپین، کورتیزول و آلدوسترون افزایشی بود ($p < 0.05$). تیمار موش‌های صحرایی دیابتی توسط کورکومین به صورت وابسته به دوز، آسیب نفرون‌های کلیه را بهبود بخشید.

نتیجه‌گیری: مصرف کورکومین به صورت وابسته به دوز فعالیت محور هیپوفیز-آدرنال را افزایش می‌دهد. همچنین سطح شاخص‌های عملکردی کلیه در موش‌های دیابتی به حالت طبیعی نزدیک می‌شود و اثرات مطلوبی بر بهبود آسیب‌های بافتی کلیه دارد.

واژگان کلیدی: دیابت، کورکومین، هیپوفیز-آدرنال، کلیه، موش صحرایی

دوماهنامه علمی-پژوهشی
دانشگاه شاهد
سال بیست و چهارم - شماره ۱۲۶
دی ۱۳۹۵

دریافت: ۱۳۹۵/۰۸/۱۰

آخرین اصلاح‌ها: ۱۳۹۵/۰۹/۲۴

پذیرش: ۱۳۹۵/۱۰/۰۱

مقدمه

ادرار دفع می‌شود. در صورت عدم درمان، به ماکروآلبومینوری و درنهایت منجر به نارسایی کلیه می‌شود (۷). به‌طور کلی نفروپاتی دیابتی شایع‌ترین علت نارسایی مزمن کلیه در بیماران دیابتی به‌شمار می‌رود. بالا بودن غلظت سرمی محصولات نهایی گلیکوزیلاسیون، استرس اکسیداتیو و فشارخون، سه عامل مهم در زمینه ایجاد نفروپاتی دیابتی می‌باشند (۸). هورمون محرک قشر غده فوق کلیه یا آدرنوکورتیکوتروپین (ACTH)، محرک اصلی فعالیت قشر فوق کلیه بوده و سبب افزایش سنتز و آزاد شدن گلوکوکورتیکوئیدها از قشر غده فوق کلیه می‌شود. کورتیزول مهم‌ترین هورمون گلوکوکورتیکوئیدی ترشح‌شده از قشر فوق کلیه است و توسط هورمون آدرنوکورتیکوتروپین هیپوفیز میانی تنظیم می‌شود (۹). مینرالوکورتیکوئیدها مانند آلدوسترون عمده‌ترین هورمون مترشح از قشر غده فوق کلیه می‌باشد که سنتز و ترشح آن به‌طور مستقیم توسط آنژیوتانسین II تحریک می‌شود. محرک‌های دیگر، هورمون آدرنوکورتیکوتروپین (ACTH)، کاهش حجم خون، کاهش فشارخون، کاهش سدیم خون و یا افزایش پتاسیم خون است. آزاد شدن هورمون آزادکننده کورتیکوتروپین تحت القای استرس و یا آرژینین-وازوپرسین از نورون‌های هیپوتالاموسی، آزاد شدن هورمون محرک قشر غده فوق کلیه از سلول‌های کورتیکوتروپ هیپوفیزی را تحریک می‌کند (۹). بر اساس مطالعات گذشته مشخص شده است استرس اکسیداتیو ناشی از دیابت موجب اختلال در ترشح هورمون‌های غدد فوق کلیه شده و فعالیت محور هیپوتالاموس-هیپوفیز-آدرنال را کاهش می‌دهد (۱۰). امروزه رویکرد قابل‌توجهی به استفاده از ترکیبات و داروهای آنتی‌اکسیدان در کاهش عوارض دیابت وجود دارد (۱۱). با توجه به تحقیقات انجام‌شده، مصرف ترکیبات آنتی‌اکسیدان به‌صورت تجربی و کلینیکی می‌تواند از ایجاد نارسایی کلیوی و اختلالات هورمونی پیشگیری نماید یا شدت آن را کاهش دهد. یکی از

دیابت ملیتوس مجموعه‌ای ناهمگن از اختلالات متابولیکی است که مشخصه آن، افزایش مزمن قند خون در نتیجه نارسایی ترشح انسولین، نارسایی در عملکرد و یا هر دو می‌باشد. دیابت به‌طور عمده سیستم قلبی‌عروقی، سیستم عصبی، غدد و کلیه‌ها را درگیر می‌کند. همچنین می‌تواند موجب آسیب بافتی بسیاری از اندام‌های داخلی شود (۱). تحقیقات نشان داده است دیابت می‌تواند منجر به آسیب بافتی از طریق تشکیل گروه‌های بازی بین گروه‌های کربونیل قند و گروه‌های آمینی پروتئین‌ها شود. همچنین مشخص شده است هیپرگلیسمی مزمن با افزایش تولید H_2O_2 و کتوآلدئیدها از طریق اکسیداسیون خودبه‌خودی گلوکز باعث صدمه به سلول‌ها می‌شود (۲). از دیگر پیامدهای دیابت، استرس اکسیداتیو و پراکسیداسیون لیپیدی است که این امر به‌علت افزایش تولید رادیکال‌های آزاد می‌باشد (۳). در بیماران دیابتی رادیکال‌های آزاد به‌طور کنترل‌نشده‌ای توسط اکسیداسیون گلوکز، گلیکاسیون غیرآنزیماتیک پروتئین‌ها و به‌دنبال آن، تخریب اکسیداتیو پروتئین‌های گلیکوله ایجاد می‌شود. مشخص شده است در بیماران دیابتی افزایش سطوح رادیکال‌های آزاد سلولی و تضعیف سیستم آنتی‌اکسیدانی منجر به آسیب بافتی، افزایش پراکسیداسیون لیپیدی و توسعه مقاومت به انسولین می‌شود (۴). در افراد دیابتی استرس اکسیداتیو، پراکسیداسیون لیپیدی و التهاب نقش مهمی در نفروپاتی و اختلال در عملکرد کلیه‌ها دارد (۵). نفروپاتی یکی از عوارض مشهود دیابت است و از نشانه‌های بافتی آن می‌توان به انسداد و تخریب گلومرول‌ها و افزایش پروتئین‌های ماتریکس خارج سلولی اشاره کرد (۶). پروتئینوری یکی از نشانه‌های آسیب کلیه در بیماران دیابتی است. همچنین اولین علامت نفروپاتی دیابتی میکروآلبومینوری است. تحقیقات نشان داده‌اند میکروآلبومینوری و فشارخون باهم همراه هستند؛ زیرا بدن نمی‌تواند فشارخون را تنظیم کند و در پی آن، آلبومین از طریق

چسبنده سلولی که در فرایند متاستاز تومورهای سرطانی دخالت دارند را تحت تأثیر قرار داده و موجب افزایش مقاومت اتصالات سلولی می‌شود (۱۹). بررسی‌های انجام‌شده نشان داد کورکومین با اثرات کاهندگی قند خون، قبل و بعد از ایجاد دیابت می‌تواند مکمل مناسبی به همراه متفورمین باشد (۲۰). علاوه بر این، کورکومین به‌طور مستقیم می‌تواند موجب کاهش بیان سیتوکین‌های پیش‌التهابی و کموکاین‌ها شود که نقش مهمی در التهاب ایفا می‌کنند. در نتیجه مشخص شد کورکومین فعالیت ضدالتهابی بسیار قوی دارد (۲۱). با توجه به عوارض متعدد بیماری دیابت، لزوم بررسی راه‌های درمان آن بسیار مهم است. در حال حاضر با در نظر گرفتن عوارض جانبی داروهای صنعتی، توجه محققین به سوی استفاده از گیاهان دارویی و ترکیبات دارویی با منشأ گیاهی جلب شده است. گیاهان دارویی دارای طیف وسیعی از آنتی‌اکسیدان‌ها هستند و می‌توانند در درمان بیماری‌های مرتبط با دیابت مؤثر باشند.

با توجه به طیف گسترده اثرات بیولوژیکی و فارماکولوژیکی کورکومین و نقش آن در کاهش قند خون و تعدیل سیستم آنتی‌اکسیدانی، این پژوهش با هدف تعیین اثر کورکومین بر سطح سرمی هورمون‌های ACTH، کورتیزول و آلدوسترون، سطح سرمی اوره، اسیداوریک، کراتینین، آلبومین و اختلالات بافتی کلیه مورد بررسی قرار گرفت.

مواد و روش‌ها

تمام مراحل آزمایش بر اساس دستورالعمل کمیته اخلاق کار با حیوانات آزمایشگاهی دانشگاه آزاد اسلامی زیر نظر باشگاه پژوهشگران جوان و نخبگان واحد مشهد در سال ۱۳۹۴ طراحی و اجرا شد. در این مطالعه ملاحظات اخلاقی بر اساس روش‌های علمی استاندارد بوده است و تمامی اعمال جراحی تحت بیهوشی کامل انجام شد. در این پژوهش تعداد ۳۲ سر موش صحرایی نر بالغ نژاد ویستار با محدوده وزنی ۲۰۰ تا ۲۴۰ گرم از مؤسسه واکسن و سرم‌سازی رازی مشهد خریداری شد. حیوانات در دمای محیطی ۲۲ تا ۲۴ درجه

آنتی‌اکسیدان‌های مؤثر جهت کاهش عوارض دیابت، کورکومین می‌باشد.

زردچوبه نام عامیانه گیاه *Curcuma longa* و از خانواده زنجبیل (*Zingiberaceae*) می‌باشد (۱۲). قسمت مورد استفاده این گیاه، ریزوم آن است و نیز عصاره ریزوم آن کورکومینوئید نامیده می‌شود که یک پلی‌فنل است و شامل مقدار زیادی کورکومین، دمتوکسی‌کورکومین، بیس‌دمتوکسی‌کورکومین و یک جزء تازه شناخته‌شده به نام سیکلوکورکومین می‌باشد (۱۳). مطالعات متعددی در زمینه اثرات بیولوژیکی کورکومین صورت گرفته است و مشخص شده است دارای اثرات آنتی‌اکسیدانی، ضدباکتریایی، ضدقارچی، ضدویروسی، ضدالتهابی است و پتانسیل درمانی فوق‌العاده‌ای علیه بیماری‌های عصبی، تورم مفاصل، آلرژی، مسمومیت کلیوی، بیماری‌های قلبی‌عروقی و به‌ویژه دیابت و اختلالات هورمونی دارد (۱۳). مهم‌ترین اثرات بیولوژیکی کورکومین خواص ضدالتهابی و ضدتوموری آن است. علاوه بر این، کورکومین یک آنتی‌اکسیدان مطرح و قوی می‌باشد که قادر است تولید انواع رادیکال‌های آزاد را در سلول‌های جانوری کاهش دهد (۱۴). در پژوهشی مشخص شد مصرف کورکومین با دوز بالا از تکثیر سلول‌های سرطانی پیشگیری می‌کند؛ اما به سلول‌های سالم آسیبی وارد نمی‌کند (۱۵). مکانیسم عمل کورکومین که به واسطه آن‌ها موجب مهار تومور می‌شود، ترکیبی از خواص آنتی‌اکسیدانی، ضدالتهابی، ضدرگ‌زایی، ضدمتاستازی، مهار چرخه تقسیم سلولی عنوان شد و از طریق تنظیم ژن‌ها و مولکول‌های دخیل در این مسیرها، اثرات مهارتی خود را بر سرطان القا می‌کند (۱۶). تحقیقات نشان داد کورکومین با اثرات آنتی‌اکسیدانی و ضدالتهابی خود و نیز با تعدیل سیستم هورمونی می‌تواند در کاهش علائم تخمدان پلی‌کیستیک مؤثر باشد (۱۷). تحقیقات نشان داد کورکومین دارای اثر مهارتی وابسته به دوز بر رگ‌زایی در حلقه آنورت موش صحرایی است (۱۸). علاوه بر اثرات ضدرگ‌زایی، کورکومین برخی از مولکول‌های

کیلوگرم وزن بدن موش به‌عنوان غلظت کشنده (LD50) تعیین شد (۱۷).

روش ایجاد دیابت تجربی

مدل تجربی دیابت در موش‌های صحرایی به‌دنبال ۱۶ ساعت ناشتایی با یک بار تزریق داخل صفاقی آلوکسان مونوهیدرات (Sigma-Aldrich, Germany) به‌میزان ۲۴۰ میلی‌گرم به‌ازای هر کیلوگرم وزن بدن ایجاد شد. همچنین از بافر سیترات (pH= ۵/۴) به‌عنوان حلال آلوکسان استفاده شد. تزریق آلوکسان به گروه شاهد دیابتی و گروه‌های دیابتی تحت تیمار با کورکومین صورت گرفت. به‌دلیل اینکه مطالعه بر روی دیابت مزمن می‌باشد، حدود ۴۰ روز پس از تزریق آلوکسان و القای دیابت تجربی جهت تأیید آن، خون‌گیری از ورید دمی صورت گرفت. قند خون توسط دستگاه گلوکومتر مدل IGM-0002A (EasyGluco, Korea) اندازه‌گیری قند خون بیشتر از ۳۰۰ میلی‌گرم بر دسی‌لیتر به‌عنوان شاخص دیابتی شدن و روز صفر آزمایش در نظر گرفته شد (۲۳).

اندازه‌گیری پارامترهای خون

در پایان دوره تزریق و به‌دنبال ۱۲ ساعت ناشتایی، موش‌های صحرایی با دی‌اتیل‌اتر (Merck, Germany) بیهوش شدند. سپس پوست ناحیه قفسه سینه، جناغ و دنده‌ها برش داده شد و با کنارکشیدن جناغ و دنده‌ها از بطن چپ قلب توسط سرنگ ۲ میلی‌لیتر خون‌گیری انجام شد. خون به‌دست‌آمده بدون ماده ضدانعقاد درون لوله آزمایش ریخته و به‌مدت ۱۲ دقیقه در انکوباتور مدل INB400 (Mettler, Germany) در دمای ۳۷ درجه سانتی‌گراد قرار داده شد. بعد از وقوع انعقاد لوله‌ها در ساتریفیوژ مدل EBA280 (Hettich, Germany) به‌مدت ۱۲ دقیقه با سرعت ۵۰۰۰ دور در دقیقه قرار داده شد. سپس سرم خون روی بخش لخته‌شده توسط سمپلر مدل Transferpette®S (Brand, Germany) جدا و به لوله آزمایش دیگری منتقل شد (۲۴). سپس درب آن‌ها توسط پارافیلیم مسدود و جهت سنجش سطح سرمی اوره، اسیداوریک، کراتینین، آلبومین و هورمون‌های ACTH، کورتیزول و آلدوسترون به آزمایشگاه تشخیص طبی منتقل شد.

سانتی‌گراد، رطوبت نسبی ۴۰ تا ۴۳ درصد و دوره روشنایی تاریکی ۱۲ ساعته نگهداری شدند. حیوانات در قفس‌های استاندارد پلی‌کربنات شفاف (شرکت رازی راد، ایران) قرار داشتند و آب به‌مقدار کافی توسط بطری شیشه‌ای ۵۰۰ میلی‌لیتر در اختیار آن‌ها قرار داده شد. همچنین از غذای فشرده مخصوص موش با فرمول استاندارد (شرکت دانه‌داران توس، ایران) تغذیه نمودند. به‌منظور حصول حالت سازش با محیط، آزمایش‌ها پس از گذشت حداقل ۱۰ روز پس از استقرار حیوانات به‌انجام رسید (۲۲).

گروه‌بندی حیوانات آزمایشگاهی

موش‌های صحرایی به‌صورت تصادفی به ۴ گروه (در هر گروه ۸ سر موش صحرایی) شاهد سالم، شاهد دیابتی، گروه دیابتی تجربی تحت تیمار با غلظت ۱۰۰ میلی‌گرم بر کیلوگرم وزن بدن کورکومین و گروه دیابتی تجربی تحت تیمار با غلظت ۲۰۰ میلی‌گرم بر کیلوگرم وزن بدن کورکومین تقسیم شدند.

گروه اول: گروه شاهد سالم به‌مدت ۲۵ روز به‌میزان حجم کورکومین تزریقی آب مقطر استریل به‌صورت داخل صفاقی دریافت کرد.

گروه دوم: گروه شاهد دیابتی پس از القای دیابت تجربی توسط آلوکسان به‌مدت ۲۵ روز به‌میزان حجم کورکومین تزریقی آب مقطر استریل به‌صورت داخل صفاقی دریافت کرد.

گروه سوم: موش‌های صحرایی پس از القای دیابت تجربی به‌مدت ۲۵ روز غلظت ۱۰۰ میلی‌گرم به‌ازای هر کیلوگرم وزن بدن به‌صورت داخل صفاقی کورکومین (Sigma-Aldrich, USA) دریافت کردند.

گروه چهارم: موش‌های صحرایی پس از القای دیابت تجربی به‌مدت ۲۵ روز غلظت ۲۰۰ میلی‌گرم به‌ازای هر کیلوگرم وزن بدن به‌صورت داخل صفاقی کورکومین دریافت کردند.

انتخاب غلظت و مدت‌زمان تزریق کورکومین بر اساس مطالعات قبلی بوده است. همچنین در این آزمایش غلظت ۲۰۰۰ میلی‌گرم کورکومین به‌ازای هر

شد. سطح معنی‌داری در آزمون‌ها ۰/۰۵ در نظر گرفته شد.

یافته‌ها

نتایج حاصل از تحلیل داده‌های این مطالعه نشان داد سطح سرمی هورمون‌های ACTH، کورتیزول و آلدوسترون در گروه شاهد دیابتی در مقایسه با گروه شاهد سالم به‌طور معنی‌داری کاهش یافت ($p < 0/05$). در مقایسه با گروه شاهد دیابتی سطح سرمی هورمون‌های ACTH، کورتیزول و آلدوسترون در گروه‌های دیابتی تجربی تیمار شده با غلظت‌های ۱۰۰ و ۲۰۰ میلی‌گرم بر کیلوگرم کورکومین به‌صورت وابسته به دوز به‌طور معنی‌داری افزایش یافت ($p < 0/05$). همچنین نتایج نشان داد سطح سرمی اوره، اسیداوریک و کراتینین در گروه شاهد دیابتی در مقایسه با گروه شاهد سالم به‌طور معنی‌داری افزایش یافت. این مقایسه برای آلبومین کاهشی بود ($p < 0/05$). در مقایسه با گروه شاهد دیابتی سطح سرمی اوره، اسیداوریک و کراتینین در گروه‌های دیابتی تجربی تیمار شده با غلظت‌های ۱۰۰ و ۲۰۰ میلی‌گرم بر کیلوگرم کورکومین به‌صورت وابسته به دوز به‌طور معنی‌داری کاهش یافت. این مقایسه برای آلبومین افزایشی بود ($p < 0/05$) (جدول ۱).

بررسی هیستولوژی کلیه

پس از شکافتن حفره شکمی، کلیه موش‌ها خارج گردید و با محلول سرم فیزیولوژی شست‌وشو داده شد؛ سپس جهت فیکس شدن، در فرمالدئید ۱۰ درصد (MERCK, Germany) قرار داده شد. پس از انجام مراحل پردازش بافتی، مقاطع بافتی با ضخامت ۵ میکرون تهیه و به‌روش هماتوکسیلین اتوزین رنگ‌آمیزی شد (۲۳). از لام‌های تهیه‌شده توسط میکروسکوپ نوری مدل CX21F51 (Olympus, Japan) مجهز به دوربین عکس‌برداری (Cannon, Japan) تصویربرداری شد. مطالعه تصاویر با بزرگ‌نمایی ۱۰۰ و ۴۰۰ برابر انجام شد. تغییرات ایجاد شده در ساختار گلومرول، کپسول بومن و لوله‌های دور و نزدیک مورد بررسی قرار گرفت.

تجزیه و تحلیل آماری

اطلاعات به‌دست‌آمده توسط نرم‌افزار آماری SPSS ویرایش ۲۰ تحلیل شد. با توجه به اینکه نتایج به‌دست‌آمده کمی است، توسط آزمون Kolmogorov-Smirnov فرض طبیعی بودن توزیع فراوانی داده‌ها برقرار شد. جهت مقایسه میانگین بین گروه‌های مورد آزمایش از آنالیز واریانس یک‌طرفه (One-way ANOVA) و جهت مقایسه زوج گروه‌ها از آزمون تعقیبی Tukey استفاده شد. نتایج به‌دست‌آمده به‌همراه محاسبات آماری مربوطه به‌صورت خطای معیار میانگین \pm میانگین (Mean \pm SEM) گزارش

جدول ۱. مقایسه میانگین سطح سرمی هورمون‌های محور هیپوفیز-آدرنال و شاخص‌های عملکردی کلیه به‌تفکیک گروه

متغیر	آدرنوکورتیکوتروپین (pg/ml)	آلدوسترون (pg/ml)	کورتیزول (ng/ml)	اوره (mg/dl)	اسیداوریک (mg/dl)	کراتینین (mg/dl)	آلبومین (mg/dl)
شاهد سالم	۳/۴۳±۰/۸۲	۱۵۸۳±۲۸۲/۵۴	۱/۸۳±۰/۲۲	۲۱/۸۳±۲/۹۳	۵/۳۶±۲/۰۳	۰/۷۱±۰/۰۹	۴/۱۱±۰/۹۵
شاهد دیابتی	^a ۱/۰۸±۰/۳۷	^a ۹۳۸/۵۵±۱۸۹/۴۸	^a ۰/۳۱±۰/۰۹	^a ۶۵/۳۸±۸/۱۴	^a ۱۴/۶۱±۳/۴۵	^a ۵/۵۸±۱/۰۲	^a ۰/۸۳±۰/۱۲
دیابتی تیمار شده با غلظت ۱۰۰ کورکومین	^b ۱/۹۷±۰/۱۵	^b ۱۰۲۷/۷۱±۱۲۸/۴۲	^b ۰/۵۳±۰/۱۱	^b ۴۳/۱۷±۱۱/۴۲	^b ۹/۶۵±۱/۶۷	^b ۳/۱۳±۰/۵۲	^b ۲/۱۵±۰/۵۱
دیابتی تیمار شده با غلظت ۲۰۰ کورکومین	^{bc} ۲/۷۷±۰/۲۵	^{bc} ۱۳۶۵/۰۷±۱۰۲/۷۰	^{bc} ۱/۱۵±۰/۴۱	^{bc} ۳۷/۱۸±۶/۸۳	^{bc} ۷/۳۷±۱/۲۳	^{bc} ۲/۲۶±۰/۶۹	^{bc} ۳/۰۸±۰/۸۷

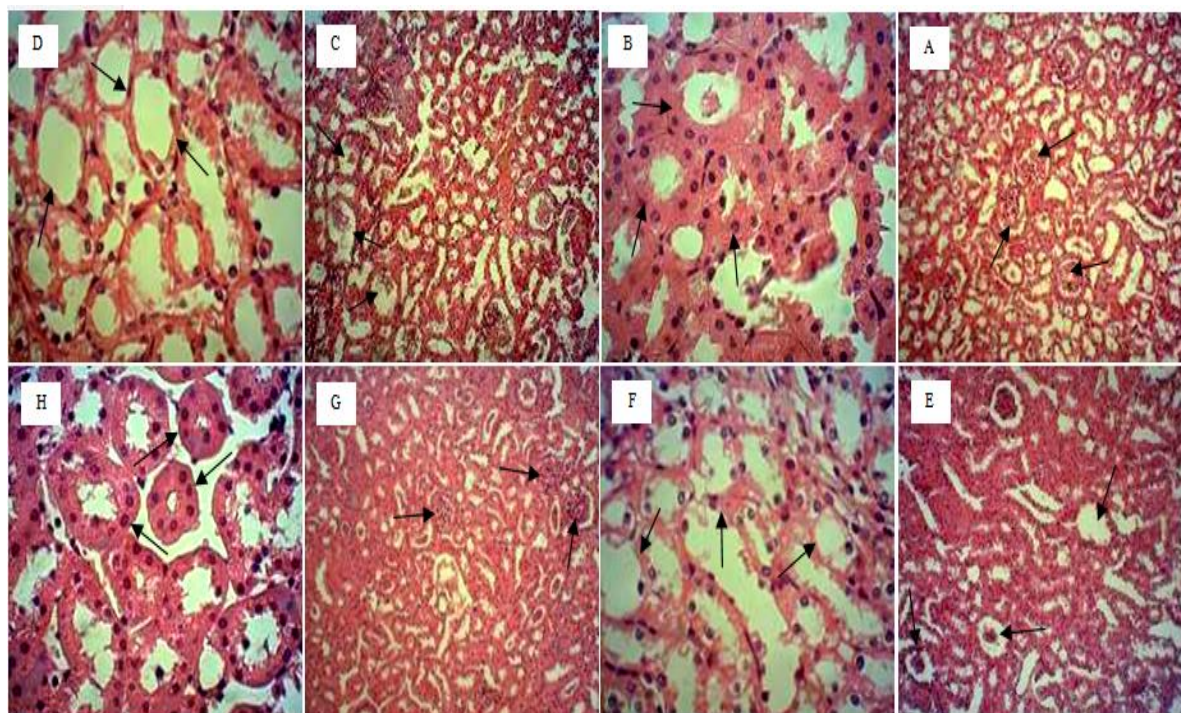
مقایسه با گروه دیابتی تیمار شده با غلظت ۱۰۰ میلی‌گرم بر کیلوگرم کورکومین.

(n=8) داده‌ها به‌صورت «انحراف معیار \pm میانگین» می‌باشند. a: $p < 0/05$ در مقایسه با گروه شاهد سالم؛ b: $p < 0/05$ در مقایسه با گروه شاهد دیابتی؛ c: $p < 0/05$ در

بررسی هیستوپاتولوژی کلیه

۱۰۰ میلی‌گرم بر کیلوگرم کورکومین با توجه به کاهش آسیب‌های بافت کلیه در مقایسه با نمونه‌های شاهد دیابتی، تا حدودی تحلیل گلومرول، فضای غیرطبیعی کپسول بومن و فیبری شدن لوله‌های دور و نزدیک مشاهده می‌شود (شکل ۱: E و F). ساختمان گلومرول و لوله‌های دور و نزدیک در گروه دیابتی تحت تیمار با غلظت ۲۰۰ میلی‌گرم بر کیلوگرم کورکومین تا حدود زیادی مشابه نمونه‌های گروه شاهد سالم می‌باشد (شکل ۱: G و H).

نمونه‌های گروه شاهد سالم دارای گلومرول و فضای کپسول بومن طبیعی همچنین فضای لومن لوله‌های دور و نزدیک کاملاً مشخص می‌باشد (شکل ۱: A و B). ساختمان گلومرول در نمونه‌های شاهد دیابتی تحلیل رفته و لوله‌های دور و نزدیک دچار آتروفی و دستخوش نکروزیس شده‌اند؛ به طوری که بافت فیبری جایگزین آن‌ها شده است. لوله‌های دور و نزدیک به راحتی قابل تشخیص نبوده و تا حدود زیادی تغییر ساختار داده‌اند (شکل ۱: C و D). در نمونه‌های گروه دیابتی تحت تیمار با غلظت



شکل ۱. فتومیکروگراف از مقطع عرضی بافت کلیه

گلومرول و کاهش جزئی فضای بومن در گروه دیابتی تیمار شده با غلظت ۱۰۰ میلی‌گرم بر کیلوگرم کورکومین؛ F. آسیب محدود لوله‌های کلیوی همراه با اتساع لومن در گروه دیابتی تیمار شده با غلظت ۱۰۰ میلی‌گرم بر کیلوگرم کورکومین؛ G. گلومرول با ظاهری طبیعی و شبیه گروه شاهد سالم در گروه دیابتی تیمار شده با غلظت ۲۰۰ میلی‌گرم بر کیلوگرم کورکومین؛ H. لوله‌های کلیوی با آرایش منظم سلول‌های اپی‌تلیومی و

A. نوک پیکان نشان‌دهنده گلومرول با ساختار و اندازه طبیعی و فضای کپسول بومن مشخص در گروه شاهد سالم؛ B. لوله‌های کلیوی با آرایش منظم سلول‌های اپی‌تلیومی و فضای لومن مشخص در گروه شاهد سالم؛ C. آسیب کلاف مویرگی گلومرول و کاهش فضای کپسول بومن در گروه شاهد دیابتی؛ D. لوله‌های کلیوی با سلول‌های اپی‌تلیومی تخریب شده همراه با اتساع لومن در گروه شاهد دیابتی؛ E. آسیب محدود کلاف مویرگی

فضای لومن مشخص در گروه دیابتی تیمار شده با غلظت ۲۰۰ میلی‌گرم بر کیلوگرم کورکومین (رنگ‌آمیزی هماتوکسیلین-ئوزین، بزرگ‌نمایی ۱۰۰ و ۴۰۰ برابر).

بحث

در پژوهش حاضر از آلوکسان مونوهیدرات جهت ایجاد مدل دیابت تجربی در موش‌های صحرایی استفاده شد. طبق تحقیقات انجام شده، آلوکسان به صورت انتخابی از طریق القای آپویتوز، سلول‌های بتا پانکراس را تخریب و با توقف و یا کاهش ترشح انسولین موجب بروز هیپرگلیسمی می‌شود. آلوکسان باعث مهار آنزیم پروتئین کیناز C سلول‌های بتا پانکراس می‌شود که علت آن، کاهش دی‌اسیل‌گلیسرول می‌باشد. با کاهش میزان دی‌اسیل‌گلیسرول آنزیم پروتئین کیناز A فعال و تحمل سلول نسبت به افزایش کلسیم داخل سلولی کاهش می‌یابد؛ بنابراین شرایط برای القای آپویتوز مساعد می‌شود. مسیر دیگری که در توجیه آپویتوز به دنبال تجویز آلوکسان نقش دارد، فعال‌شدن مسیر استرس‌های اکسیداتیو می‌باشد که محصول نهایی آن، تولید بیش از حد رادیکال‌های آزاد و تخریب سلول‌های بتا پانکراس است (۲۵). مطالعات بافتی کلیه پس از تزریق آلوکسان، نشان داد این ترکیب دارای اثرات سایتوتوکسیک بر سلول‌های کلیوی است و با آسیب به نفرون‌ها موجب اختلال در عملکرد کلیه می‌شود. همچنین عنوان شد سطح سرمی شاخص‌های متابولیکی گلوکز، اوره، کراتینین موش‌های دریافت‌کننده آلوکسان در مقایسه با موش‌های سالم به طور معنی‌داری افزایش یافت. همچنین میزان فعالیت آنزیم‌های آنتی‌اکسیدانی به طور معنی‌داری کاهش و نیز مشخص شد شش هفته پس از دریافت آلوکسان، بیان ژن عامل نکروز توموری آلفا و التهاب در بافت کلیه موش‌های صحرایی افزایش می‌یابد (۲۶).

در پژوهش حاضر، اثر کورکومین بر هورمون‌های محور هیپوفیز-آدرنال (ACTH، کورتیزول و آلدوسترون)، هیستوپاتولوژی و شاخص‌های عملکردی

کلیه (اوره، اسیداوریک، کراتینین و آلبومین) در موش‌های صحرایی دیابتی مورد بررسی قرار گرفت. در این پژوهش مشخص شد سطح سرمی شاخص‌های عملکردی کلیه در گروه شاهد دیابتی در مقایسه با نمونه‌های گروه شاهد سالم به طور معنی‌داری دچار اختلال شد. تحقیقات نشان داده است افزایش قند خون ناشی از دیابت نوع یک منجر به تغییرات شدید در متابولیسم گلوکز و چربی‌ها می‌شود و هیپرگلیسمی حاصل، موجب تولید بیش از حد رادیکال‌های آزاد می‌گردد. از طرف دیگر افزایش تولید رادیکال‌های آزاد منجر به تضعیف سیستم آنتی‌اکسیدانی می‌شود؛ در نتیجه در بیماران دیابتی مقدار آنتی‌اکسیدان‌ها کاهش می‌یابد (۲۷). در مطالعه‌ای مشخص شد استرس اکسیداتیو در پیشرفت عوارض دیابت از جمله نفروپاتی نقش مهمی دارد. همچنین یافته‌ها نشان می‌دهند که در بیماران دیابتی، گونه‌های اکسیژن فعال درون سلولی افزایش یافته و قدرت پاک‌کنندگی آنتی‌اکسیدانی کاهش می‌یابد (۲۸). به منظور بررسی اثرات دیابت بر شاخص‌های عملکرد کلیه و ارتباط آن با استرس اکسیداتیو مطالعه‌ای صورت گرفت و مشخص شد دیابت با ایجاد آسیب بافتی در کلاف گلومرولی و لوله‌های جمع‌کننده دور و نزدیک موجب اختلال در فیلتراسیون گلومرولی و اختلال در سطح سرمی اوره، اسیداوریک، کراتینین و آلبومین می‌شود (۷). در این مطالعه کاهش فعالیت محور هیپوفیز-آدرنال در موش‌های صحرایی دیابتی مشاهده شد. در پژوهشی مشخص شد دیابت می‌تواند با آسیب بافتی غدد درون‌ریز منجر به کاهش ترشحات هورمونی شود (۱۰). تحقیقات نشان داده‌اند دیابت با اثر مهار بر فعالیت محور هیپوتالاموس-هیپوفیز-آدرنال منجر به کاهش ترشح هورمون از هیپوتالاموس شده و کاهش این هورمون موجب کاهش ترشح ACTH می‌شود و متعاقب آن سطح سرمی آلدوسترون و کورتیزول کاهش می‌یابد (۲۹). بر اساس تحقیقات انجام شده مشخص شده است تشدید استرس اکسیداتیو و پراکسیداسیون لیپیدی ناشی از دیابت می‌تواند موجب نفروپاتی و

رادیکال هیدروکسیل توسط کورکومین از طریق اکسیداسیون Fe^{2+} در واکنش فنتون وجود دارد (۳۴). در پژوهشی مشخص شد اثر ضددیابتی کورکومین می‌تواند از طریق فعال‌سازی مسیر AMPK/ACC صورت گیرد؛ همچنین به بررسی اثر کورکومین و انسولین در متابولیسم گلوکز سلول‌های عضلانی و کبدی پرداخته شد. نتایج به‌دست‌آمده نشان داد کورکومین مسیر AMPK/ACC را فعال کرده و با داشتن اثر سینرژیک با انسولین سبب بهبود عملکرد انسولین و کاهش عوارض دیابت می‌شود (۳۵). تحقیقات نشان داد تجویز تزریقی کورکومین به موش‌های سوری دیابتی موجب بهبود معنی‌داری در مقاومت به انسولین شد. همچنین مشخص شد موش‌های دریافت‌کننده کورکومین در مقایسه با موش‌هایی که کورکومین دریافت نکرده‌اند، سطح سرمی انسولین بالاتر و سطح گلوکز پایین‌تری دارند (۳۶). در پژوهشی دیگر مشخص شد دیابت در موش‌های سوری که غلظت بالایی کورکومین دریافت کرده‌اند، پیشرفت کندتری دارد و گزارش شد کورکومین به‌عنوان عامل پایین‌آورنده قند خون در موش‌های سوری دیابتی مؤثر است؛ درحالی‌که بر موش‌های سالم اثری ندارد (۳۷). مطالعه‌ای نشان داد تجویز عصاره زردچوبه به موش‌های صحرایی دیابتی سبب بهبود افزایش ترشح انسولین و کاهش سطح سرمی گلوکز خون شد که این کاهش قند خون، ناشی از تأثیر انسولین بر مسیرهای متابولیسمی گلیکولیز و گلوکونئوزنز می‌باشد. این اثرات می‌تواند ناشی از تأثیر کورکومین زردچوبه و نقش آنتی‌اکسیدانی آن باشد (۳۸). با توجه به اثرات هیپوگلیسمی کورکومین و نتایج به‌دست‌آمده در پژوهش حاضر، می‌توان گفت کورکومین به‌طور غیرمستقیم با کاهش قند خون توانسته است موجب کاهش عوارض دیابت و افزایش فعالیت محور هیپوفیز-آدرنال شود و نیز با توجه به نقش کورکومین در کاهش استرس اکسیداتیو سلولی، توانسته است با تقویت سیستم آنتی‌اکسیدانی به سلول‌های کلیوی فرصت ترمیم بدهد؛ در نتیجه موجب بهبود سطح سرمی شاخص‌های عملکردی و آسیب‌های بافتی کلیه

اختلالات عملکردی بافت کلیه شود و نیز با توجه به اینکه استرس اکسیداتیو به دلیل تشدید تشکیل رادیکال‌های آزاد است و این مواد به‌دنبال کامل کردن مدار الکترونی خود هستند، مواد تشکیل‌دهنده سلول از جمله ساختارهای پروتئینی، لیپیدی و DNA آسیب می‌بیند (۳۰). در پژوهشی دیگر مشخص شد استرس اکسیداتیو و پراکسیداسیون لیپیدی ناشی از افزایش تشکیل رادیکال‌های آزاد اکسیژن منجر به آسیب بافت کلیه در افراد دیابتی می‌شود (۳۱). محققین عنوان کردند دیابت با کاهش فعالیت آنزیم‌های آنتی‌اکسیدانی اندوژن می‌تواند موجب التهاب و تخریب سلول‌های اپی‌تلیالی و نیز اتساع توپول‌های کلیوی می‌شود (۳۲). در این پژوهش آسیب کلاف مویرگی گلوامرول و تغییر ساختار در نفرون‌های کلیوی موش‌های صحرایی دیابتی مشاهده شد که با نتایج مطالعات قبلی مطابقت دارد.

نتایج پژوهش حاضر نشان داد سطح سرمی شاخص‌های عملکردی کلیه و فعالیت محور هیپوفیز-آدرنال در موش‌های صحرایی دیابتی تحت تیمار با غلظت‌های ۱۰۰ و ۲۰۰ میلی‌گرم بر کیلوگرم کورکومین در مقایسه با نمونه‌های گروه شاهد دیابتی به‌طور معنی‌داری بهبود یافت. مطالعات بسیاری اثر آنتی‌اکسیدانی، آنتی‌پراکسیداسیونی و خنثی‌کنندگی کورکومین را تأیید می‌کند. همچنین با توجه به افزایش استرس اکسیداتیو ناشی از دیابت، مشخص شده است کورکومین منجر به کاهش شرایط استرس اکسیداتیو می‌شود و نیز با اثر حفاظتی خود به بافت‌های آسیب‌دیده فرصت ترمیم می‌دهد (۳۳). در مطالعه‌ای دیگر مشخص شد کورکومین به‌دلیل دارا بودن خواص آنتی‌اکسیدانی از طریق جمع‌آوری، خنثی‌سازی رادیکال‌های آزاد و از دسترس خارج نمودن آن‌ها جهت واکنش‌های اکسیداتیو، مهار آنزیم‌های اکسیداتیو مانند سیتوکروم p-450، تعامل با آبشارهای اکسیداتیو و ممانعت از به‌نتیجه‌رسیدن این واکنش‌ها و نیز ممانعت از بروز خواص اکسیداتیو رادیکال‌های آزاد، عمل می‌کند (۳۳). گزارشاتی مبنی بر مهار تولید آنیون سوپراکسید و

آزاد شده که پیامد این امر تخریب بافت کلیه (نکروز توبول‌های کلیوی و تخریب گلومرول) می‌باشد (۴۳): از طرفی تحقیقات نشان داده است کورکومین دارای خواص آنتی‌اکسیدانی قدرتمندی است و با تقویت سیستم آنتی‌اکسیدانی سلول‌های کلیوی موجب کاهش آسیب‌های ناشی از نوروپاتی دیابتی می‌شود (۴۴).

باتوجه به نقش گسترده آنتی‌اکسیدان‌ها در بیماران دیابتی، پیشنهاد می‌شود مطالعات گسترده‌تری در مورد مکانیسم اثر کورکومین در کنترل عوارض دیابت در حجم نمونه وسیع‌تر صورت گیرد. همچنین مطالعات تکمیلی پیرامون شناخت دقیق مکانیسم‌های سلولی و مولکولی کورکومین انجام شود و دوزهای متفاوتی از کورکومین با روش‌های تجویز و دوره‌های زمانی متفاوت مورد تحقیق و بررسی قرار گیرد. محدودیت‌های این مطالعه شامل عدم بررسی‌های سلولی و مولکولی در مورد نتایج به دست آمده می‌باشد.

نتیجه‌گیری

نتایج نشان می‌دهد مصرف کورکومین به عنوان یک آنتی‌اکسیدان طبیعی با تقویت سیستم دفاع آنتی‌اکسیدانی می‌تواند به صورت وابسته به دوز منجر به افزایش فعالیت محور هیپوفیز-آدرنال شود. همچنین مصرف کورکومین سطح شاخص‌های عملکردی کلیه موش‌های صحرایی دیابتی را به حالت طبیعی نزدیک کرده و اثرات مطلوبی بر بهبود آسیب‌های بافتی کلیه دارد.

سپاس و قدردانی

بدین وسیله نویسنده مقاله از حمایت مالی باشگاه پژوهشگران جوان و نخبگان دانشگاه آزاد اسلامی واحد مشهد و اساتید محترمی که نقطه‌نظرهای آن‌ها نقش ارزشمندی در ارتقای کیفیت مقاله داشته است، سپاسگزاری و قدردانی می‌نماید.

شود. نتایج حاصل از پژوهشی نشان داد دیابت منجر به کاهش فعالیت محورهای هورمونی می‌شود. یکی از دلایل اصلی آن، نوروپاتی دیابتی عنوان شد. آسیب نوروپاتی هیپوتالاموس منجر به کاهش ترشح هورمون‌های محرک هیپوفیزی و کاهش فعالیت محورهای هورمونی می‌شود (۳۹). در همین راستا گزارش شد کورکومین با افزایش فعالیت آنزیم‌های آنتی‌اکسیدانی و کاهش اثرات رادیکال‌های آزاد و پراکسیداسیون لیپیدی از سلول‌های عصبی در برابر آسیب‌های ناشی از استرس اکسیداتیو محافظت می‌کند. نهایتاً میزان نکروز سلولی، نوروپاتی دیابتی و آسیب‌های وارد بر بافت نورونی ناشی از دیابت را کاهش دهد (۴۰). در پژوهشی مشخص شد تجویز کورکومین موجب افزایش وزن کلیه‌ها در موش‌های صحرایی دیابتی می‌شود و اثرات مطلوب کورکومین بر بهبود شاخص‌های عملکردی کلیه احتمالاً ناشی از خواص آنتی‌اکسیدانی، ضدالتهابی، تنظیم‌کننده ایمنی و ضدآپوپتوزی آن عنوان شد (۴۱). یکی از خواص مهم و به اثبات رسیده کورکومین خاصیت ضدالتهابی آن است. تحقیقات نشان داد تجویز کورکومین به بیماران دیابتی ساختار گلومرول و نفرون‌های بافت کلیه را به حالت طبیعی نزدیک می‌کند و موجب کاهش التهاب دستگاه گوارش می‌شود (۴۲). بر اساس مطالب ذکر شده می‌توان گفت کورکومین با بهبود فیلتراسیون گلومرولی منجر به کاهش سطح سرمی اوره، اسیداوریک و کراتینین در موش‌های صحرایی دیابتی می‌شود.

در این پژوهش مشخص شد تجویز کورکومین با غلظت‌های ۱۰۰ و ۲۰۰ میلی‌گرم بر کیلوگرم به صورت وابسته به دوز در مقایسه با نمونه‌های گروه شاهد دیابتی، موجب بهبود آسیب بافت کلیه می‌شود. در توجیه این نتایج می‌توان گفت استرس اکسیداتیو در طی دیابت افزایش قابل ملاحظه‌ای می‌یابد و استرس اکسیداتیو در کلیه‌ها موجب افزایش تولید رادیکال‌های

منابع

- Behnam Rassouli M, Ghayour MB, Ghayour N, Microvascular complication of diabetes. *Journal of Biological Science* 2010; 10(5): 411-423.
- Valko M, Leibfritz D, Moncol J, Cronin MTD, Mazur M, Telser J. Free radicals and antioxidants in normal physiological functions and human disease. *The International Journal of Biochemistry & Cell Biology* 2007; 39(1): 44-84.
- Shrinpoor A, Siamak S, Khadem-Ansari M. Cardioprotective effect of vitamin E: rescues of diabetes induced cardiac malfunction, oxidative stress and apoptosis in rat. *Journal of Diabetes and its Complications* 2009; 23(5): 310-316.
- Li Z, Geng YN, Jiang JD, Kong WJ. Antioxidant and anti-inflammatory activities of berberine in the treatment of diabetes mellitus. *Evidence-Based Complementary and Alternative Medicine* 2014; 289-264.
- Muthuppalaniappan VM, Sheaff M, Yaqoob MM. Diabetic nephropathy. *Medicine* 2015; 43(9): 520-525.
- Marques T, Patente TA, Monteiro MB, Cavaleiro AM, Queiroz MS, Nery M, et al. Association of single nucleotide polymorphisms in the gene encoding GLUT1 and diabetic nephropathy in Brazilian patients with type 1 diabetes mellitus. *Clinica Chimica Acta* 2015; 444: 170-175.
- Prakash J. Updates in the management of diabetic nephropathy. *Clinical Queries: Nephrology* 2015; 4(1-2): 9-14.
- Ahmad J. Management of diabetic nephropathy: Recent progress and future perspective. *Diabetes & Metabolic Syndrome* 2015; 9(4): 343-358.
- Ahmadi R, Seifi Nahavandi B, Ghasemi A, Seif A. The effects of Iranian Shisheh (containing methamphetamine) on serum levels of ACTH, cortisol and aldosterone in male rats. *Journal of Babol University of Medical Science* 2014; 16(5): 49-55.
- Tirabassi G, Chelli FM, Ciommi M, Lenzi A, Balercia G. Influence of the hypothalamic-pituitary-adrenal axis dysregulation on the metabolic profile of patients affected by diabetes mellitus-associated late onset hypogonadism. *Nutrition, Metabolism and Cardiovascular Diseases* 2016; 26(1): 53-59.
- Al-Jaber NA, Awaad AS, Moses JE. Review on some antioxidant plants growing in Arab world. *Journal of Saudi Chemical Society* 2011; 15(4): 293-307.
- Kamali E, Ghaedi K, Karimi P, Kheradmand P, Tavassoli M. Biological and Anticancer Effects of Curcumin. *Journal of Isfahan Medical Sciences* 2014; 31(265): 2097-2112.
- Maheshwari RK, Singh AK, Gaddipati J, Srimal RC. Multiple biological activities of curcumin. *Life Sciences* 2006; 78(18): 2081-2087.
- El-Wakf AM, Elhabiby EM, El-kholy WM, Abd El-Ghany E. Use of Tumeric and Curcumin to Alleviate Adverse Reproductive Outcomes of Water Nitrate Pollution in Male Rats. *Nature & Science* 2011; 9(7): 229-239.
- Anand P, Sundaram C, Jhurani S, Kunnumakkara AB, Aggarwal BB. Curcumin and cancer: an "old-age" disease with an "ageold" solution. *Cancer Letters* 2008; 267(1): 133-164.
- Sarkar FH, Li Y, Wang Z, Padhye S. Lesson learned from nature for the development of novel anti-cancer agents: implication of isoflavone, curcumin, and their synthetic analogs. *Current Pharmaceutical Design* 2010; 16(16): 1801-1812.
- Nabiuni M, Mohammadi S, Kayedpoor P, Karimzadeh L. The effect of curcumin on the estradiol valerate-induced polycystic ovary in rats. *Feyz* 2015; 18(6): 515-523.
- Baharara J, Mousavi M, Ramezani T. Effect of curcumin on angiogenesis in aortic ring model of the Wistar rat. *Journal of Shahid Sadoughi University of Medical Sciences* 2014; 22(3): 1226-1236.
- Wilken R, Veena MS, Wang MB, Srivatsan ES. Curcumin: A review of anti-cancer properties and therapeutic activity in head and neck squamous cell carcinoma. *Molecular Cancer* 2011; 10: 12.
- Ameli H, Moini-Zangani T, Masoudnia F, Sabetkasaei M. The comparison of curcumin's effect with or without metformin on blood glucose levels in diabetic rats. *Pejouhandeh* 2015; 19(6): 312-319.
- Jagetia GC, Aggarwal BB. "Spicing up" of the immune system by curcumin. *Journal of Clinical Immunology* 2007; 27(1): 19-35.
- Rahbarian R, Sepehri Moghadam H, Sadoughi S.D. Effect of Aqueous Extract of *Launaea acanthodes* on Open Skin Wound in Diabetic Rats. *Quarterly of the Horizon of Medical Sciences* 2016; 21(1): 1-11.

23. Sepehri-Moghadam H, Rahbarian R, Sadoughi SD. The effect of aqueous extract of *Launaea acanthodes* (Boiss.) O. Kuntze on the serum level of insulin and blood glucose and histomorphological changes of pancreas in diabetic rats. *Feyz* 2015; 19(1): 30-37.
24. Rahbarian R, Sadooghi SD. Investigating the effects of aqueous extract of asafoetida resin on the serum level of insulin and blood glucose in type 1 diabetic rats. *Journal of Shahrekord University of Medical Sciences* 2014; 16(3): 16-21.
25. Doustar Y, Gorjani A, Hashemi M. Effect of alloxan on pancreatic beta cells' apoptosis in rat. *Medical sciences*. 2006; 16(1): 29-33.
26. Elseweidy MM, Elswefy AE, Ali AE, Shawky M. Renal injury induced in alloxan diabetic rats. Role of Mycophenolate Mofetil as therapeutic agent. *Pathol Res Pract* 2014; 210(12): 979-84.
27. Hfaiedh N, Mbarki S, Alimi H, Murat JC, Elfeki A. Diabetes-induced damages in rat kidney and brain and protective effects of natural antioxidants. *Scientific Research* 2013; 4(4): 436-444.
28. Nasirzadeh MR, Nourazar AR, Khalilimoghadam S, Mohammadiani M. Effect of alcoholic extract of *Euphorbia cyparissias* on the brain antioxidant enzymes in streptozotocin-induced diabetic male rats. *Feyz* 2014; 18(3): 194-200.
29. Rahimi Z. The Role of Renin Angiotensin Aldosterone System Genes in Diabetic Nephropathy. *Canadian Journal of Diabetes* 2016; 40(2): 178-183.
30. Santilli F, Lapenna D, La Barba S, Davì G. Oxidative stress-related mechanisms affecting response to aspirin in diabetes mellitus. *Free Radical Biology and Medicine* 2015; 80: 101-110.
31. Rao PS, Kalva S, Yerramilli A, Mamidi S. Free Radicals and Tissue Damage: Role of Antioxidants. *Free Radicals and Antioxidants* 2011; 1(4): 2-7.
32. Merez A, Markiewicz L, Sliwinska A, Kosmowski M, Kasznicki J, Drzewoski J, et al. Analysis of oxidative DNA damage and its repair in Polish patients with diabetes mellitus type 2: Role in pathogenesis of diabetic neuropathy. *Advances in Medical Sciences* 2015; 60(2): 220-230.
33. Kumar P, Padi SSV, Naidu PS, Kumar A. Possible neuroprotective mechanisms of curcumin in attenuating 3-nitropropionic acid-induced neurotoxicity. *Clinical and Experimental Pharmacology and Physiology* 2007; 29(1): 19-25.
34. Zargari M, Ahmadi S, Shabani S, Mahrooz A. Protective Effect of Curcumin on the Superoxide Dismutase and Catalase Activity in Kidney of Acetaminophen-exposed Rats. *Journal of Mazandaran University of Medical Sciences* 2013; 22(97): 74-83.
35. Gholami F, Mohiti Ardakani J, Moradi A, Danesh Pouya F. Anti-diabetic effect of curcuma longa extract via noninsulin dependent cellular pathway AMPK. *Journal of Shahid Sadoughi University of Medical Sciences* 2013; 21(3): 311-318.
36. Seo KI, Choi MS, Jung UJ, Kim HJ, Yeo J, Jeon SM, et al. Effect of curcumin supplementation on blood glucose, plasma insulin, and glucose homeostasis related enzyme activities in diabetic db/db mice. *Molecular Nutrition & Food Research* 2008; 52(9): 995-1004.
37. Chuengsamarn S, Rattanamongkolgul S, Luechapudiporn R, Phisalaphong C, Jirawatnotai S. Curcumin extract for prevention of type 2 diabetes. *Diabetes Care* 2012; 35(11): 2121-2127.
38. Ayoubi AR, Valizadeh R, Omidi A, Abolfazli M. Evaluation of Turmeric (*Curcuma longa*) effects in preventing consequences of lead acetate in male rats. *Journal of Birjand University of Medical Sciences* 2014; 21(1): 68-76.
39. Zhao E, Zeng H, Zhang X, Liu F, Pan J, Zhao J, et al. A high thyroid stimulating hormone level is associated with diabetic peripheral neuropathy in type 2 diabetes patients. *Diabetes Research and Clinical Practice* 2016; 115: 122-129.
40. Kuhad A, Chopra K. Curcumin attenuates diabetic encephalopathy in rats: Behavioral and biochemical evidences. *European Journal of Pharmacology* 2007; 576(1-3): 34-42.
41. Abdel-Kawi SH, Hassanin KMA, Hashem KHS. The effect of high dietary fructose on the kidney of adult albino rats and the role of curcumin supplementation: A biochemical and histological study. *Beni-Suef University Journal of Basic and Applied Sciences* 2016; 5(1): 52-60.

42. Sreedhar R, Arumugam S, Thandavarayan RA, Karuppagounder V, Watanabe K. Curcumin as a therapeutic agent in the chemoprevention of inflammatory bowel disease. *Drug Discovery Today* 2016; 21(5): 843-849.
43. Hahr AJ, Molitch ME. Diabetes, Cardiovascular Risk and Nephropathy. *Cardiology Clinics* 2010; 28(3): 467-475.
44. Soetikno V, Suzuki K, Veeraveedu PT, Arumugam S, Lakshmanan AP, Sone H, et al. Molecular understanding of curcumin in diabetic nephropathy. *Drug Discovery Today* 2013; 18(15-16): 756-763.

Daneshvar
Medicine

*Scientific-Research
Journal of Shahed
University
24th Year, No.126
December 2016-
January 2017*

Received: 31/10/2016

Last revised: 14/12/2016

Accepted: 21/12/2016

The effect of curcumin on the hormones of pituitary-adrenal axis and renal indices in alloxan-induced diabetic rats

Seyed Damoon Sadoughi

Young Researchers and Elite Club, Mashhad Branch, Islamic Azad University, Mashhad, Iran.

* Corresponding author e-mail: damoon.sadoughi@mshdiau.ac.ir

Abstract

Background and Objective: Diabetes causes damage and impaired renal function. It also causes impaired secretion of endocrine glands that leads to secondary metabolic disorders. Due to the role of curcumin in lowering blood glucose and adjusted antioxidant system, this study was conducted with the aim of investigating the effect of curcumin on the hormones of pituitary-adrenal axis and renal indices in diabetic rats.

Materials and Methods: In this experimental study, 32 male rats were divided into 4 equal groups, control, diabetic control and experimental diabetic treated with curcumin (100 and 200 mg/kg, *i.p.*). The diabetes in diabetic control and experimental diabetic groups was induced using an intraperitoneal injection of alloxan. Curcumin was intraperitoneally injected into experimental groups for 25 days. At the end of injection, the serum levels of urea, uric acid, creatinine, albumin and ACTH, cortisol, and aldosterone hormones were measured. Kidney sections were prepared and examined by means of light microscope.

Results: In comparison with diabetic control group, serum levels of urea, uric acid and creatinine in experimental diabetic groups significantly decreased and albumin significantly increased ($p < 0.05$). Regarding ACTH, cortisol and aldosterone hormones, they significantly decreased ($p < 0.05$). Treatment of diabetic rats with curcumin in a dose-dependent manner improved kidney damaged nephrons.

Conclusion: Administration of curcumin dose-dependently increased activity of the pituitary-adrenal axis. Also, functional indices of kidney in diabetic rats was close to normal and is has favorable effects on improvement of kidney tissue damages.

Keywords: Diabetes, Curcumin, Pituitary-adrenal axis, Kidney, Rat.